DUPLICATE
HX00019429

Digitized by the Internet Archive
in 2010 with funding from
Open Knowledge Commons

http://www.archive.org/details/lestumeurscr00auvr

LES

TUMEURS CÉRÉBRALES

PUBLICATIONS DU MÊME AUTEUR

Imperforation du rectum avec intégrité de l'anus. Anus contre-nature sur l'S iliaque compliqué d'invagination des deux bouts. Perforation du diaphragme rectal avec le trocart (Chaput et Auvray. *Bulletins de la Soc. Anatomique*, 1892).

Cancer primitif du pancréas méconnu. Cancer secondaire du foie et du poumon. Gangrène pulmonaire. Bulletins de la Soc. Anatomique, 1893).

Maladie bronzée d'Addison (*Bulletins de la Soc. Anatomique*, 1893).

Grossesse tubaire compliquée d'hématocèle et accompagnée d'hémorrhagies abondantes (Pilliet et Auvray. *Bulletins de la Soc. Anatomique*, 1894).

Volumineux fibrome sous-muqueux de l'utérus (*Bulletins de la Soc. Anatomique*, 1894).

Corps fibreux du col de l'utérus (Auvray et Pilliet. *Bulletins de la Soc. Anatomique*, 1894).

Sarcome aponévrotique du bras (*Bulletins de la Soc. Anatomique*, 1894).

Vessie à deux loges (*Bulletins de la Soc. Anatomique*, 1894).

Présentation d'une tumeur du cervelet (Auvray et Lacour. *Société Anatomique*, 1895).

Fractures de la voûte et de la base du crâne, fractures des deux radius, ruptures multiples du foie, de la rate et du rein droit dans une chute d'un premier étage (Auvray et Mouchet. *Société Anatomique*, 1895).

Observations sur un cas de tumeur du lobe frontal, présentée par MM. Cornil et Vermorel (*Soc. Anatomique*, 1896).

LES

TUMEURS CÉRÉBRALES

PAR

Le Dr MAURICE AUVRAY

PROSECTEUR DE LA FACULTÉ DE MÉDECINE
ANCIEN INTERNE LAURÉAT DES HOPITAUX DE PARIS
MEMBRE ADJOINT DE LA SOCIÉTÉ ANATOMIQUE

Avec 29 figures dans le texte.

PARIS
LIBRAIRIE J.-B. BAILLIÈRE ET FILS
Rue Hautefeuille, 19, près du boulevard Saint-Germain

1896

RD663
Au8

A LA MÉMOIRE DE MA MÈRE

A MON PÈRE

LE Dr AUVRAY

Directeur de l'Ecole de Médecine de Caen
Qui a guidé mes premiers pas dans les études médicales
Et a toujours été pour moi le modèle du devoir accompli
Et de l'honnêteté médicale.

A MA FAMILLE

A MON PRÉSIDENT DE THÈSE

M. LE PROFESSEUR TILLAUX

Chirurgien de l'hôpital de la Charité
Membre de l'Académie de médecine

« Je suis heureux de lui adresser tous mes remerciements pour ses savantes leçons, de lui exprimer ma profonde gratitude pour l'affectueuse bienveillance qu'il m'a toujours témoignée ».

A MES MAITRES DANS LES HOPITAUX
ET A L'ÉCOLE PRATIQUE

M. LE PROFESSEUR LE DENTU

Chirurgien de l'hôpital Necker
Membre de l'Académie de Médecine

MM. LES DOCTEURS FÉLIZET, RICARD, POIRIER,
WALTER, ET HARTMANN

Chirurgiens des Hôpitaux

MM. LES DOCTEURS HALLOPEAU, DÉJERINE
ET CUFFER

Médecins des Hôpitaux

A MES PREMIERS MAITRES DE L'ECOLE DE MÉDECINE
DE CAEN

Hommage respectueux de leur élève.

A M. LE PROFESSEUR TERRIER

Chirurgien de l'hôpital Bichat
Membre de l'Académie de médecine

Auquel je tiens à exprimer ma vive reconnaissance
Pour ses précieux conseils et son sympathique intérêt

LES TUMEURS CÉRÉBRALES

CLINIQUE ET CHIRURGIE

AVANT-PROPOS

Il y a dix ans à peine, les tumeurs cérébrales pouvaient être considérées comme du domaine exclusif de la médecine. Mais les progrès accomplis dans ces dernières années en physiologie par les connaissances acquises dans les localisations cérébrales, en antisepsie, au point de vue opératoire enfin, et il faut bien le dire, le peu de résultats obtenus par les traitements médicaux, ont fait de cette question, une question chirurgicale du plus haut intérêt.

L'histoire de ces tumeurs entre dans une phase dont personne ne saurait méconnaître l'importance.

Les notions que j'ai pu recueillir dans un récent voyage que j'ai fait en Angleterre, pour y étudier spécialement cette question dans le service du Dr Horsley, c'est-à-dire auprès de l'un des hommes qui ont fait le plus pour la chirurgie du système nerveux, me laissent espérer que

cette question se présente sous d'heureux auspices, et que les succès obtenus ne peuvent que s'accroître à mesure que le diagnostic devient plus précis et les opérations de mieux en mieux réglées.

Mais il faut nous expliquer d'abord sur le terme « tumeur cérébrale » et montrer dans quel sens nous comptons l'employer dans notre travail.

Dans son récent article du *Traité de Chirurgie*, M. Gérard-Marchant comprend sous le nom de *tumeurs cranio-cérébrales*, l'ensemble des néoplasies qui prennent naissance aux dépens de l'encéphale, des méninges, des os du crâne, et donnent lieu à des phénomènes de compression cérébrale. Ici notre intention n'est pas de nous livrer à une étude chirurgicale des tumeurs cranio-cérébrales ainsi déterminées, nous voulons donner à notre sujet des limites beaucoup moins étendues et faire uniquement l'étude des tumeurs cérébrales *proprement dites*. Sous ce titre, il faut comprendre les tumeurs développées aux dépens de la substance nerveuse elle-même, de l'enveloppe qui la recouvre immédiatement, la pie-mère, et de ses vaisseaux, c'est-à-dire aux dépens du cerveau, du cervelet et des parties que Starr a désignées d'une façon générale sous le nom *d'axe cérébral*. Par axe cérébral, il faut entendre les ganglions de la base et la capsule interne, les tubercules quadrijumeaux et les pédoncules, la protubérance et le bulbe, ainsi que toutes les parties en rapport avec le plancher crânien.

Je reconnais volontiers avec MM. Jaccoud et Labadie-Lagrave que l'étude clinique des tumeurs des méninges ne peut guère être séparée de celle des tumeurs de l'encé-

phale ; dans l'un et l'autre cas, les phénomènes sont ceux de la pression intra-crânienne. Ils sont absolument identiques. Leur diagnostic différentiel est presque impossible à établir. Aussi, arrive-t-il parfois de trouver une tumeur méningée, alors qu'on s'attendait à intervenir pour une tumeur cérébrale.

Mais les tumeurs développées aux dépens de la boîte crânienne (os et enveloppes) ayant été déjà l'objet de nombreux travaux dans lesquels l'opportunité de l'intervention chirurgicale a été longuement étudiée, ainsi que je le rappellerai dans l'historique de la question, je m'occuperai exclusivement ici, je le répète, des tumeurs cérébrales proprement dites.

Leur étude date d'hier et cependant les faits connus sont assez nombreux pour qu'on puisse en tirer des conclusions importantes au point de vue de l'opportunité d'une intervention chirurgicale.

HISTORIQUE

Dans l'histoire chirurgicale des tumeurs crâniennes, prises dans le sens le plus large du mot, ce sont les tumeurs développées aux dépens des méninges et de la boîte osseuse, qui furent les premières l'objet de tentatives chirurgicales.

Dès 1695, Grosmann, cité dans la thèse de Haller pratiqua une trépanation pour une tumeur des méninges, et borna là son intervention ; la tumeur s'élimina lambeaux par lambeaux, et la guérison était complète au bout de 4 mois.

En 1755, Volprecht communiquait une observation analogue, dans laquelle la tumeur fut laissée en place ; le malade mourut quelques jours après.

Dans le courant de ce siècle, Dupuytren, cité par Denonvilliers dans sa thèse de 1839, *pratiqua la première extirpation de tumeur intra-crânienne ;* malheureusement son opéré succombait trois jours après des suites d'une méningite.

Bérard à la même époque opérait une malade d'une tumeur de la dure-mère ; une large brèche osseuse était nécessaire pour l'ablation de la tumeur et la malade succombait treize heures après l'opération.

Pecchioli, plus heureux, compta le premier cas de guérison à la suite de l'extirpation d'une tumeur de la dure-mère. Mais la chirurgie crânienne, comme toutes les autres branches de la chirurgie, allait entrer dans une ère nouvelle avec les progrès réalisés par la méthode antiseptique.

Les succès obtenus à la suite des ablations de tumeurs méningées allaient se multiplier.

Mac-Ewen, en 1878, enlevait une tumeur et le succès justifiait son entreprise. En 1881 Langenbuch et Kuester à deux reprises, pratiquaient des opérations analogues suivies d'un plein succès.

Bientôt Czerny, Pauly enregistraient de nouvelles guérisons, et longue serait la liste des cas qu'il nous faudrait citer depuis cette époque, qui pour la plupart ont été suivis des meilleurs résultats.

Ces résultats heureux, joints aux progrès incessants de l'antisepsie chaque jour mieux appliquée, aux découvertes d'Hitzig, de Ferrier, aux travaux de Broca, Charcot, Pitres, Jackson, enfin aux remarquables recherches d'Horsley sur le cerveau du singe, ces résultats, dis-je, devaient enhardir les chirurgiens dans la voie qui leur était ouverte, et les mettre aux prises avec des difficultés, qui pouvaient sembler d'abord insurmontables, et dont ils ont su triompher en partie, j'ai désigné les opérations dirigées contre les affections siégeant dans la substance nerveuse elle-même et en particulier contre les tumeurs cérébrales.

Il est intéressant de constater, que déjà J. L. Petit, Pott et Quesnay avaient proclamé la nécessité de la trépanation dans les cas de compression intra-crânienne,

idée qui compte aujourd'hui de nombreux partisans et sur laquelle nous insisterons plus tard, montrant les bons résultats d'une trépanation, alors même que cette trépanation n'a pas abouti à l'extirpation de la tumeur recherchée.

Desault, Gama et Malgaigne, combattaient, il est vrai, cette manière de voir.

Mais pour aucun des auteurs précédents, *il ne s'agissait de toucher à la substance cérébrale.*

Cependant Quesnay, plus hardi, disait à propos des abcès : « On peut hasarder, si on ne découvre rien sous le crâne, quelques petites incisions dans la substance même du cerveau, pour s'assurer qu'il n'y pas dans la substance corticale quelque abcès qui soit la cause des accidents ». Et plus loin il ajoute : « Déjà beaucoup de cas nous reprochent notre timidité et nous excitent à risquer, dans les cas désespérés, l'ouverture de la substance cérébrale ».

Comme le dit avec raison Maret (Thèse de 1890) ces paroles pourraient s'appliquer de tout point aux tumeurs.

Mais il faut arriver à une période très rapprochée de nous, pour voir des chirurgiens audacieux, après incision des méninges, tenter l'énucléation de tumeurs appartenant à la substance cérébrale elle-même.

En Angleterre, Richemann Godlee le premier, publiait dans la *Lancet*, le 20 décembre 1884, un cas d'excision d'une tumeur du cerveau.

Durante (de Rome) à l'association médicale Italienne (1885), Mac Ewen dans la *Lancet* (mai 1885) rapportaient des faits analogues.

En France, le professeur Demons (de Bordeaux) publiait un cas d'extirpation de foyer de méningo-encéphalite dès le mois d'avril 1885.

En 1886, le Dr Horsley (de Londres) rapportait un assez grand nombre d'exemples de tumeurs cérébrales traitées chirurgicalement. (Nous apprécierons plus loin, en temps utile, les résultats de ces premières trépanations, dont nous sépare une période de temps déjà assez longue).

En Amérique, les Drs Hirsfelder et Morse (de San Francisco) publiaient en 1886 un fait d'ablation de gliome de la zône motrice.

En 1887, le Dr Keen (de Philadelphie) et le Dr Weir signalaient le premier, l'extirpation d'un fibrome de la zône motrice, le deuxième, celle d'un sarcôme.

Enfin le 7 décembre 1888, le Dr Péan, à l'hôpital des Frères Saint Jean de Dieu, enlevait un fibro-lipôme de la zône motrice.

A partir de cette époque, les faits publiés se sont multipliés, nous les retrouverons plus tard à propos des statistiques.

Telle est en définitive l'histoire de la chirurgie des tumeurs cérébrales à ses origines. Elle fit son apparition à peu près à la même époque en Angleterre, en France et en Amérique. Mais elle se développa rapidement chez nos voisins d'Outre-Manche, qui nous indiquent aujourd'hui d'une façon si brillante la voie à suivre. Les remarquables travaux physiologiques d'Horsley, les nombreux cas dans lesquels il a dû intervenir, et les résultats qu'il a

obtenus, le mettent à la première place dans la chirurgie du système nerveux.

En Allemagne, il a trouvé de sérieux imitateurs : Langenbuch, Fischer et beaucoup d'autres ont rapporté d'intéressantes observations; mais au premier rang, nous devons citer Bergmann, qui à plusieurs reprises s'est occupé de cette question des tumeurs cérébrales et récemment encore discutait les résultats obtenus par le traitement chirurgical.

En France, M. Lucas-Championnière a justement attaché son nom à cette question de la chirurgie cérébrale. Il publiait en 1878 une étude sur la trépanation guidée par les localisations, et fournissait une méthode de cranio-topographie. Récemment en 1894, il donnait les résultats intéressants de 64 cas de trépanation. M. Poirier dans son *Etude sur la topographie cranio-cérébrale* exposait un procédé différent de celui de M. Lucas-Championnière.

Ces procédés ont donné l'un et l'autre les meilleurs résultats aux chirurgiens qui les ont employés, quel que soit le but poursuivi dans l'ouverture de la cavité crânienne.

Mais les observations publiées en France sur la chirurgie des tumeurs cérébrales sont relativement peu nombreuses. Des observations déjà anciennes ont été rapportées par Demons, Péan, Terrier et Broca, Doyen, Reynier, Poirier, Rayet, et la plupart d'entre elles ont été suivies de résultats heureux. Plus récemment, M. Schwartz présentait à la société de chirurgie le cas d'une tumeur cérébrale opérée en deux temps par la méthode d'Horsley, la

première, je crois, qui ait été opérée de cette façon en France ; et des observations d'un grand intérêt étaient rapportées par Jaboulay (de Lyon), Aldibert (de Toulouse), Raymond, etc.

Plusieurs thèses inspirées par les faits auxquels nous venons de faire allusion, nous ont montré le sujet chaque jour grandissant; leurs auteurs ont eu le grand mérite de signaler le point délicat de la question, c'est-à-dire le diagnostic.

Guary, en 1886, publiait sa thèse *Sur les conditions de l'intervention chirurgicale dans les tumeurs intra-crâniennes*. En 1890, paraissait la thèse de Maret, *Sur l'ablation des tumeurs de la zône motrice du cerveau.*

Decressac nous donnait la même année sous le titre : *Contribution à l'étude de la chirurgie du cerveau*, l'une des thèses les plus complètes qui ait paru sur cette question.

Peytavy, en 1893, intitulait sa thèse : *Contribution à l'étude des tumeurs cérébrales* (Diagnostic et Traitement).

Enfin en 1894, Chipault, dans un ouvrage d'ensemble sur la chirurgie du système nerveux, publiait les procédés opératoires employés jusqu'alors et nous fournissait une statistique très intéressante des cas de tumeurs cérébrales opérées. Il nous donnait quelque temps après la traduction de l'ouvrage américain de Starr, sur lequel nous aurons l'occasion d'insister ultérieurement. En novembre 1894, M. le professeur Terrier, dans une de ses premières leçons, nous montrait les progrès accomplis

dans cette branche de la chirurgie, et nous communiquait les impressions d'un récent voyage en Angleterre, et en particulier de sa visite dans le service d'Horsley.

ANATOMIE PATHOLOGIQUE

Je ne veux pas aborder dans ce chapitre l'étude complète des tumeurs cérébrales au point de vue anatomo-pathologique. Je laisse systématiquement de côté, malgré son importance, la partie histologique de ces tumeurs pour n'envisager que ce qui intéresse directement le chirurgien, c'est-à-dire leur nature, leur degré de fréquence, leurs caractères macroscopiques, leur siège et enfin, leurs connexions plus ou moins intimes avec la substance nerveuse.

Une première division s'impose au début de cette étude : Nous devons classer les tumeurs cérébrales en :

Tumeurs solides
et *Tumeurs liquides.*

De plus, et c'est là un fait très important au point de vue de l'intervention chirurgicale, nous y reviendrons plus tard, il faut encore admettre des tumeurs *primitives* et des tumeurs *secondaires,* les premières se développant d'emblée comme leur nom l'indique dans la substance nerveuse, les autres apparaissant dans le tissu nerveux comme la manifestation de la généralisation

d'une tumeur primitivement localisée dans un organe plus ou moins éloigné.

Il ne faut pas oublier au point de vue du pronostic opératoire que ces tumeurs peuvent être uniques ou multiples.

Enfin, Bergmann insiste avec raison sur cette notion importante encore au point de vue opératoire, à savoir qu'elles peuvent être *encapsulées ou circonscrites*, ou bien *infiltrées ou diffuses*. Les premières agissent par compression en déplaçant le cerveau, elles sont facilement énucléables ; les secondes, qui sont généralement entourées d'une gaîne de ramollissement, détruisent la partie du cerveau dont elles prennent la place et sont plus difficiles à énucléer.

Des observations publiées récemment montrent jusqu'à quel point dans certains cas, la tumeur est circonscrite et combien dans d'autres sa diffusion peut être grande.

Kappeler (1895) signale un endothéliome de la partie supérieure de la scissure de Rolando qui n'adhérait à la pie-mère et au tissu cérébral que par un pédicule en forme de bride; on a pu l'enlever avec son pédicule sans recourir à l'emploi d'un instrument.

D'autre part, Madden (1893) fait la description d'un mélano-sarcome occupant la circonvolution pariétale ascendante, les lobules pariétaux supérieur et inférieur, la partie antérieure du pli courbe et les circonvolutions occipitales de l'hémisphère droit.

Pasquale de Michele (1894) décrit un glio-sarcome ayant envahi le vermis supérieur, les couches optiques, les circonvolutions sphénoïdales, et s'étendant sous la pie-

mère encéphalique et rachidienne sous forme d'infiltration gliomateuse.

Ces deux cas montrent bien jusqu'où peut être poussée la diffusion des tumeurs cérébrales. On pourrait multiplier les exemples, ce qui me paraît inutile.

Ces notions acquises nous sommes en mesure d'aborder l'étude du siège, de la fréquence, de la nature des tumeurs cérébrales. On les rencontre dans toutes les parties qui entrent dans la constitution de l'encéphale, dans le cerveau, dans le cervelet où elles occupent tantôt la zone corticale, tantôt la zone sous-corticale. Dans le cerveau, nous les voyons occuper le centre ovale, la capsule interne, le corps calleux, les ganglions centraux, les ventricules, les circonvolutions ; dans le cervelet, tantôt les lobes latéraux, tantôt le lobe médian, tantôt enfin les différents pédoncules.

Elles peuvent aussi se développer aux dépens de la membrane épendymaire, de la toile choroïde ou du plexus choroïde. Nous les trouvons enfin dans diverses parties de l'axe nerveux : tubercules quadrijumeaux, pédoncules cérébraux, protubérance, bulbe, glande pituitaire, glande pinéale. Leur présence dans ces régions les met en connexion avec les différents nerfs de la base et nous donne la clef d'un grand nombre de symptômes sur lesquels nous devrons plus tard insister.

Toutes ces tumeurs ainsi localisées n'intéressent pas au même titre le chirurgien, nous verrons que jusqu'à présent son action se trouve limitée aux tumeurs de la face externe des circonvolutions.

Nature et fréquence des tumeurs sont deux points que

nous allons envisager simultanément, nous reportant aux statistiques publiées dans les thèses et les travaux classiques les plus récents.

Traité de Chirurgie. Thèse de Peytavy (1893).

La fréquence de ces tumeurs est considérable.

Hale White (*Guy's Hospital Report*, 1886), prétend qu'on en trouve 1 sur 49 autopsies.

En résumant les statistiques de Hale White et de Berhnardt, on arrive à un chiffre de *580 cas*, concernant la nature spéciale de chaque tumeur :

Nature indéterminée	133
Tumeurs tuberculeuses	137
Gliômes	76
Sarcômes	75
Hydatides	30
Kystes	27
Carcinômes	24
Gommes	21
Glio-sarcômes	14
Myxômes	12
Ostéomes	6
Névrômes	4
Psammomes	4
Papillomes	4
Fibromes	3
Cholestéatomes	2
Lipomes	2
Tumeurs érectiles	2
Kystes dermoïdes	2
Enchondrôme	1
Lymphôme	1

Cette table est dressée d'après les cas observés chez l'adulte.

La statistique suivante empruntée à Birch-Hirschfeld ne comprend que des tumeurs primitives.

Tubercules	132
Gliomes	86
Sarcômes	76
Syphilomes	30
Ostéomes	7
Lipome	1
Cholestéatomes	2
Myxômes	9

Park (dans le *New-York med. Journal,* 1888) trouve sur 63 cas opérés pour des affections du cerveau :

Tubercules	25
Abcès	15
Tumeurs	11
Kystes	12

Ellen Starr comparant la fréquence de ces tumeurs chez l'enfant et chez l'adulte, a réuni 300 cas se rapportant à des enfants jusqu'à l'âge de 19 ans, et 300 cas observés chez des personnes au-dessus de 20 ans.

	Enfants	Adultes
Tuberculose	152	41
Gliomes	37	54
Sarcomes	34	86
Glio-sarcomes	5	25

Kystes.	30	2
Carcinomes. . .	10	33
Gommes.	2	20
Non déterminées	30	41

Ce tableau nous enseigne que la variété la plus fréquente chez l'enfant est le tubercule, assez rare au contraire chez l'adulte.

Les sarcomes et les gliomes sont les variétés les plus fréquentes chez l'adulte.

Le carcinome et les gommes sont rares chez l'enfant, ce qui n'a pas lieu de nous étonner.

Jusqu'ici nous avons vu la fréquence de diverses variétés de tumeurs au point de vue général, puis leur fréquence aux différents âges, il nous reste à étudier le degré de fréquence avec lequel elles se présentent dans les différentes parties des centres nerveux chez l'enfant et chez l'adulte.

	Enfant.	Adulte.	
Cervelet.	96	45	141
Tumeurs multiples	33	27	60
Protubérance.	38	17	55
Centre ovale	35	51	86
Ganglions centraux et ventricules latéraux.	27	34	61
Ecorce cérébrale.	21	127	148
Tubercules quadrijumeaux et pédoncules.	21	14	35
Base.	8	9	17
Quatrième ventricule	5	4	9
Bulbe	6	2	8

Enfin ajoutons que Schulz (1886) pouvait réunir sept tumeurs de la glande pinéale dans toute la littérature médicale; depuis, Zenner a pu en réunir trois cas nouveaux (1892).

D'après Starr, 164 tumeurs du cortex ou du centre ovale accessibles au chirurgien, se trouvaient réparties de la façon suivante :

Région frontale.	59
Rolandique.	62
Temporo-sphénoïdale	17
Occipitale	15
Pariétale.	11

Je laisse de côté pour le moment les statistiques relatives à certaines tumeurs liquides telles que les anévrysmes et les kystes parasitaires; j'en parlerai ultérieurement en étudiant ces diverses variétés de tumeurs.

Revenons maintenant à notre division des tumeurs, en tumeurs solides et tumeurs liquides, et étudions-en les caractères principaux.

Tumeurs solides. — Nous ne pouvons mieux faire que de suivre ici la classification admise par M. Brissaud.

Cet auteur admet :

I. — *Des tumeurs de provenance exclusivement nerveuse.*

II. — *Des tumeurs qui ont pour lieu d'origine la substance cérébrale, mais qui n'empruntent à cette substance rien de sa constitution essentielle.*

Ce sont les tumeurs appelées autrefois *hètèromorphes*.

Je rattache à ces dernières *les tumeurs dont le point de dèpart est l'èpendyme, la toile choroïde ou le plexus choroïde*, et aussi les néoplasies de nature infectieuse : *Tubercules et gommes.*

I. — *Tumeurs de provenance exclusivement nerveuse.*

Gliomes. — Le gliome à la structure même de la névroglie, le mot gliome est mauvais, puisqu'il exprime une analogie et une consistance (glu) plutôt que la structure de la tumeur.

C'est une tumeur molle, rosée, généralement limitée et souvent énucléable qu'il n'est pas toujours facile de distinguer au premier aspect du ramollissement jaune du cerveau (Virchow).

Si le gliome n'est pas une tumeur encapsulée, nous dit M. Brissaud, il n'est pas rare que ses limites apparentes à l'œil nu soient suffisamment tranchées. Le microscope seul démontre que la transition du tissu néoplasique au tissu sain se fait insensiblement et sur une zône intermédiaire très étroite.

C'est une tumeur assez fréquente, *relativement bènigne* non envahissante ; elle occupe surtout la substance blanche des hémisphères et la convexité du cerveau.

Son développement est lent, surtout pour la forme molle (Grasset). On note souvent dans son évolution l'absence de troubles moteurs, ce qui pourrait à la rigueur expliquer la faible consistance du néoplasme inférieure à celle de la substance cérébrale (Meynert)..

Virchow l'attribue au traumatisme.

Nous avons dit que le gliome avait la structure de la nèvroglie.

Or, si les cellules se multiplient beaucoup, le gliome se transforme en une variété, qu'on nomme le *glio-sarcome.*

Que le tissu conjonctif au contraire se développe d'une façon exagérée et nous aurons le *glio-myxome.*

Parfois on peut assister à une transformation fibreuse, qui nous donne le *glio-fibrome* .

Enfin les vaisseaux, habituellement nombreux, peuvent s'y dilater, et le gliome devient *tèlangiectasique.*

Cèrèbromes. — Ces tumeurs ainsi nommées par Hayem, ont une origine embryonnaire. Chez les adultes où elles prennent un grand développement, on peut supposer qu'elles existaient en germe depuis la naissance.

Elles se développent principalement au centre des parties blanches et tous leurs éléments appartiennent au type nerveux. Leur volume varie de la grosseur d'un pois à celui d'une orange.

Leur consistance est plus ferme, leur couleur plus rosée que celle du tissu encéphalique. Ce sont des tumeurs rares, dues, en définitive, à de la *substance grise* déposée dans la substance blanche hémisphérique.

Par leur volume, elles peuvent produire des troubles de voisinage.

Neurogliome ganglionnaire. — Cette variété de tumeur assez commune doit être placée à côté du gliome et du cérébrome.

« Elle consiste dans une hyperplasie des éléments fon-

damentaux de la substance corticale ou ganglionnaire, on y trouve tous les éléments de la substance grise sans exception, et présente une prépondérance marquée des parties névrogliques ».

Ces tumeurs probablement toujours congénitales, sont mal limitées, envahissantes.

Aux tumeurs précédentes, nous rattacherons une variété spéciale, qui formait sur la face inférieure du *cervelet* une saillie irrégulièrement pyramidale s'allongeant sur le côté droit du bulbe vers le trou occipital, et qui a été rapportée en 1886 par Camescasse à la Société anatomique. Cette tumeur était formée de tissu nerveux de nouvelle formation.

C'est le premier exemple d'une tumeur de cette nature implantée sur le cervelet.

II. — *Tumeurs n'empruntant à la substance cérébrale rien de sa constitution.*

Sarcome. — Nous n'envisageons ici que le sarcome né dans la pulpe cérébrale, et probablement aux dépens de la paroi des vaisseaux.

Il est de forme sphérique, de coloration rougeâtre, de consistance molle; ses dimensions, son siège, sont absolument variables.

Le sarcome présente un caractère différentiel excellent,

c'est la ligne de démarcation très nette qui existe entre le tissu normal et le tissu de la tumeur.

Il siège surtout à la base de l'encéphale ; son développement n'est jamais très considérable, car il évolue généralement avec rapidité. Les diverses variétés de sarcome, *globo-cellulaire*, *fuso-cellulaire*, peuvent se rencontrer là comme ailleurs.

Le sarcome peut subir des phénomènes de dégénérescence, avec résorption consécutive et formation de véritables kystes secondaires.

Il peut revêtir dans quelques cas la forme *télangiectasique ;* ces tumeurs sont tellement vasculaires, qu'elles peuvent devenir dans certains cas la cause d'accidents redoutables au cours d'une opération. Témoin le fait suivant rapporté par Jaboulay (de Lyon) (mars 1892).

Ce chirurgien incisant une tumeur de cette nature, vit immédiatement le malade pâlir, avec arrêt du cœur et de la respiration ; une hémorrhagie abondante s'était produite.

Le malade revient à lui après trois quarts d'heure, M. Jaboulay remet le doigt dans l'incision faite au centre de la tumeur, et le malade est foudroyé instantanément.

Sarcome angiolithique est mal appelé *psammome*, mot qui n'exprime que la présence de grains calcaires analogues au sable fin.

C'est une accumulation de sable calcaire dans les parties du cerveau qui n'en contiennent normalement qu'une minime quantité : glande pinéale, granulations de Pacchioni, plexus choroïdes.

Les sarcomes angiolithiques sont d'un gris rosé ; quel-

quefois ils sont encapsulés ; ils sont d'abord mous et friables, et en écrasant leur tissu entre les doigts, on perçoit la sensation de grains durs en grand nombre. Ces tumeurs développées aux dépens des méninges sont bien limitées, énucléables, et se creusent seulement une loge dans la substance cérébrale qu'elles dépriment.

Leur volume est variable, jusqu'à acquérir celui d'une pomme (Cas cité par Darier à la Société anatomique, 1887).

Le *cholestéatome* est une variété du sarcome angiolithique avec dégénérescence graisseuse ; ce sont des masses graisseuses sans vaisseaux, de formes arrondies, bénignes, agissant seulement par leur volume à la base du cerveau. Ce volume peut atteindre parfois les dimensions du poing.

Fibrome. — Tumeurs d'un blanc bleuâtre ou jaunâtre, de forme arrondie et à surface lisse. Une zône très vasculaire sépare la tumeur du tissu cérébral sain. Elle est facilement énucléable, très dense, très peu vasculaire, d'une consistance dure.

Les fibromes d'origine *encéphalique* vraie n'existent pas (Brissaud) ; mais on en rencontre parfois qui en raison de leur enclavement dans l'hémisphère paraissent s'y être développés, alors que leur véritable lieu d'origine est une adventice vasculaire.

Le fibrome pur est très rare. Peitavy n'en compte que trois sur 880 cas et d'après Keen, il n'y en aurait que quatre signalés dans la science ; on observe des formes intermédiaires avec le sarcôme d'une part et le chondrosarcôme de l'autre.

Ils siègent de préférence au niveau de la gouttière basilaire.

Mixôme. — Tumeur très volumineuse, présentant les dimensions d'une noix à une orange et plus; le myxôme est formé de tissu muqueux; il est gélatiniforme; parfois on trouve à l'intérieur du myxôme, de véritables kystes remplis de liquide muqueux.

Lipome. — Le lipome, masse adipeuse, se rencontre dans le chiasma, au niveau du raphé, du corps calleux, de la voûte à trois piliers (Grasset).

Enchondromes. — Ces tumeurs ont été observées dans le cerveau.

Hirschfeld, Rokitansky, Wagner, etc..., en ont rapporté des exemples. Ils ont pour point de départ généralement les os de la base du crâne.

Ostéomes. — Ball et Krishaber signalent des cas authentiques d'ostéomes. Simon, Virchow, Benjamin, en ont cité des exemples.

Benjamin a rencontré dans le corps calleux une tumeur osseuse de la grosseur d'une noix, couverte de périoste et formée de tissu osseux spongieux.

Papillomes. — Tumeurs rares et bénignes, nées du tissu de la toile choroïdienne. Les anses capillaires multipliées et revêtues d'endothélium simulent des papilles dermiques, d'où leur nom de papillomes (Brissaud).

Angiomes. — Ils naissent des tissus vasculaires invaginés dans la pulpe cérébrale et ne sont pas rares (Brissaud).

Carcinome. — Cette variété est toujours secondaire (Brissaud, Darier).

Il se développe le plus souvent aux dépens de la toile choroïdienne ou des plexus choroïdes, c'est-à-dire que généralement il occupe primitivement la cavité ou la paroi des ventricules. Il est bosselé, vasculaire, pénètre et détruit la pulpe cérébrale.

Il se présente sous ses deux formes: l'encéphaloïde ou le squire.

L'encéphaloïde est surtout fréquent.

Le carcinome peut renfermer des cavités kystiques.

Tumeurs mélaniques : très rares. Dans l'intérieur ou à la surface du cerveau on trouve des masses noirâtres, dues à l'infiltration des cellules par du pigment.

Abordons maintenant la description des tumeurs que j'ai désignées sous le nom de néoplasies infectieuses : *les tubercules* et *les gommes.*

Tubercules. — La tuberculose dans l'encéphale se présente sous trois formes différentes :

1° La méningite tuberculeuse aiguë ;

2° La méningite tuberculeuse chronique ou subaiguë, en plaques, qui par ses symptômes se rapproche jusqu'à un certain point des tumeurs;

3° Les gros tubercules, ceux qui nous occupent ici ; nous laissons en effet de côté le traitement chirurgical

de la méningite tuberculeuse, proposé par quelques chirurgiens.

On les observe particulièrement dans l'enfance, et le plus souvent ils sont précédés par la tuberculose pulmonaire, ou encore par la tuberculose osseuse ou ganglionnaire.

On les rencontre dans toutes les parties du cerveau, mais de préférence dans les régions les plus vasculaires. Ils sont fréquents, d'après Charcot, dans la protubérance et le cervelet au niveau du lobule paracentral ; on les rencontre aussi au niveau des circonvolutions, mais rarement en plein centre ovale, plus rarement aussi dans la couche optique et le corps strié.

Les tubercules du cerveau ont l'aspect de petites masses dures, compactes, bien circonscrites, de volume variable depuis celui d'un grain de blé jusqu'à celui du poing (fait rapporté par Cornil).

Leur nombre est également variable et malheureusement ils sont souvent multiples, ce qui assombrit singulièrement le pronostic des opérations pratiquées pour tubercule cérébral. On conçoit aisément en effet, et nous insisterons de nouveau sur ce fait à propos des indications opératoires, que tel tubercule qui par sa présence détermine des symptômes nets de localisation, puisse être enlevé, mais des tubercules voisins qui jusque-là n'avaient révélé par aucun symptôme leur présence, dont l'existence ne pouvait même pas être soupçonnée, peuvent en s'accroissant donner naissance à des accidents nouveaux qui nécessitent une nouvelle intervention. Et le même fait peut se reproduire à plusieurs reprises sans compter

que l'envahissement des méninges peut précipiter la marche des évènements. Ces faits qui présentent un très grand intérêt chirurgical, et que nous discuterons ultérieurement, nous expliquent combien divergent les opinions des auteurs sur la question de l'intervention opératoire dans les cas de tumeurs supposées d'origine tuberculeuse.

Je reproduis ci-joint une coupe d'un hémisphère cérébral montrant la dissémination des lésions tuberculeuses dans la zône corticale, et ces faits sont malheureusement très fréquents (fig. 1).

La forme des tubercules est assez régulièrement sphérique. Ils ont tendance à l'encapsulement; quoique très difficilement énucléables.

Le tubercule présente une masse centrale jaune, caséeuse, privée de vaisseaux, et une couche périphérique grise, demi-transparente, parsemée de points rouges. Il est un fait important à signaler, c'est que le tissu nerveux envahi par un tubercule n'est presque jamais complètement détruit. Le tubercule se fait une place dans la pulpe cérébrale par refoulement et non par absorption.

Gommes. — Nous n'avons pas à envisager ici les gommes d'origine méningée, les plus fréquentes du reste, puisque nous avons laissé de côté toutes les tumeurs développées aux dépens des enveloppes du cerveau. Etudions seulement les gommes d'origine cérébrale.

Bien que quelquefois très précoces, elles apparaissent le plus souvent de la troisième à la dixième année après l'infection.

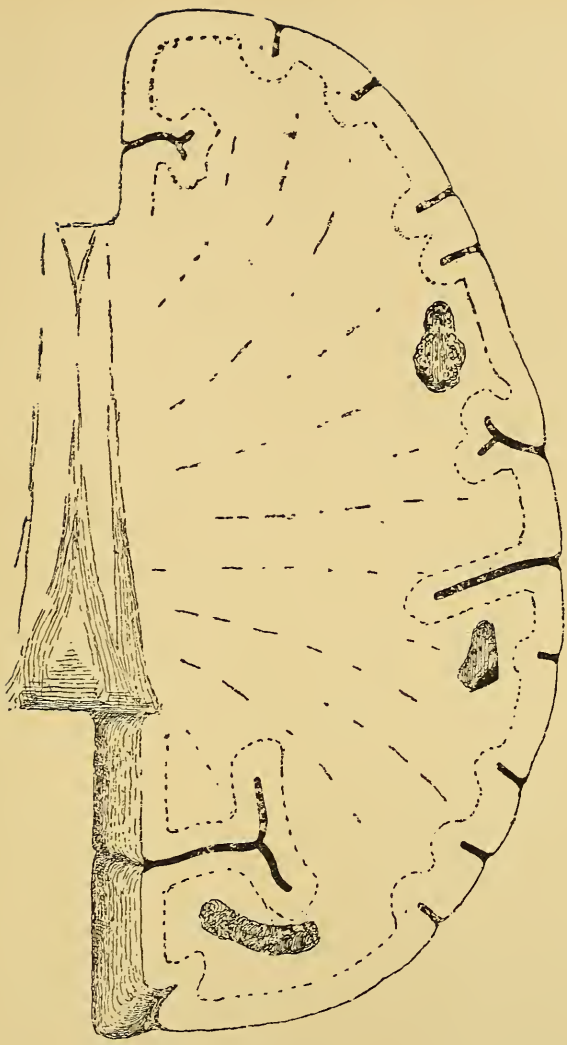

Fig. 1. — Coupe du cerveau montrant la dissémination des lésions tuberculeuses dans différents points du cortex et de la substance blanche.

Elles sont plus fréquentes au niveau des hémisphères que dans le cervelet et la protubérance; dans la grande majorité des cas, elles sont corticales, et diversement réparties; les gommes centrales sont rares.

Leur volume varie de celui d'un pois à celui d'une noix; elles peuvent être multiples, mais peu nombreuses (5 à 6) rarement plus.

A la coupe, elles présentent comme les tubercules, une partie centrale jaune et une zône périphérique grise; la partie caséeuse, jaunâtre, dure, peu friable, ne se ramollit presque jamais, et occupe une place moindre; la zône grise et demi transparente est plus étendue que dans les tubercules, plus diffuse, envoie des racines rayonnant dans le tissu cérébral, qui devient scléreux. Ce sont des lésions *sclèro-gommeuses.*

Ces gommes sont susceptibles de se résorber et laissent à leur place, soit un kyste, soit une cicatrice scléreuse et rayonnée.

Dans les cas où il y a doute entre une gomme et un tubercule, la recherche du bacille de Koch suffira pour lever les doutes.

Productions cicatricielles et kystiques. Foyers de méningo-encéphalite. Suites de traumatismes. — Indépendamment de l'histoire des traumatismes récents que nous n'envisageons pas ici, on peut à la suite de traumatismes anciens trouver des productions cicatricielles ou kystiques, des plaques de méningo-encéphalite, suivies des accidents ordinaires des tumeurs, et ayant nécessité comme ces dernières l'ablation de substance cérébrale; nous

les considérons à ce titre comme des tumeurs. Elles sont du reste classées parmi les tumeurs dans les thèses les plus récentes, thèses de Maret et de Decressac.

C'est à des faits analogues publiés par Kocher, que le professeur Raymond fait allusion dans une de ses leçons sur l'épilepsie Jacksonnienne.

Il s'agit de cas de *porencéphalie traumatique*, « c'est-à-dire ou à la suite d'un traumatisme crânien il s'était formé dans les couches superficielles du cerveau un kyste limité par la substance cérébrale et rempli de liquide céphalo-rachidien. Ce kyste retentissant à distance sur la zône psychomotrice, avait donné lieu à des attaques d'épilepsie Jacksonnienne. » Nous verrons à propos du traitement les résultats de la trépanation.

Tumeurs liquides. — De l'étude des tumeurs liquides, nous voulons distraire d'une façon complète l'étude des abcès cérébraux.

Il s'agit là, en effet, d'une affection toute spéciale dont l'étiologie (traumatismes crâniens, lésion des cavités voisines du cerveau, affection des sinus) est différente de celle des tumeurs, qui a une symptomatologie, un traitement à elle, qui a fait l'objet de travaux récents des plus intéressants, et que pour ces différentes raisons nous laissons de côté.

Nous diviserons les tumeurs liquides en :

Tumeurs parasitaires.

Tumeurs kystiques de nature variable (Sans comprendre dans cette catégorie, les kystes consécutifs à d'anciennes hémorrhagies ou de vieux ramollissements).

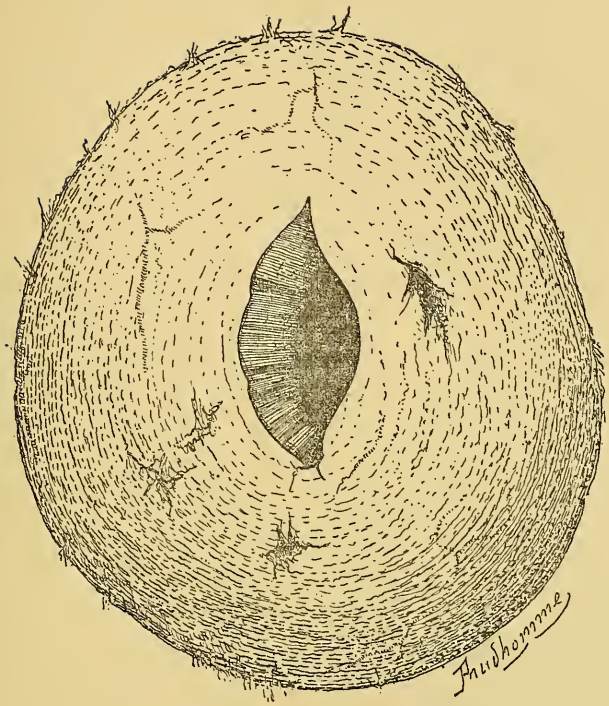

Fig. 2. — Kyste hydatique du cerveau avec ses dimensions normales, 8 c. 1/2de largeur, 9 c. 1/2 en hauteur.

(Musée Royal des chirurgiens de Londres).

Tumeurs vasculaires. — Parmi ces dernières nous traiterons des collections sanguines, succédant à des ruptures vasculaires, et intéressant la substance cérébrale. Car, en définitive, ces collections sanguines agissent par compression comme le font les kystes, les anévrysmes, et à ce titre je les rattache à la description des tumeurs précédentes. Du reste cette opinion est partagée par d'autres auteurs, c'est ainsi que le professeur Raymond, dans une leçon sur l'épilepsie Jacksonnienne (mars 1895) rattache aux tumeurs les hématomes, et notre collègue Siguier dans sa thèse sur l'épilepsie Jacksonnienne considère « les hématomes comme assimilables à de véritables tumeurs sanguines. »

Je laisserai de côté les épanchements sanguins en rapport avec l'hémorrhagie cérébrale, liée à des lésions vasculaires, que je considère jusqu'à nouvel ordre, comme du domaine purement médical.

Tumeurs parasitaires. — L'encéphale est un milieu très favorable au développement des cysticerques et des échinocoques, qui donnent lieu à des tumeurs kystiques.

L'échinocoque (*tœnia echinococcus*) et le cysticerque (*tœnia solium*) sont les parasites les plus fréquents, l'échinocoque plus encore que le cysticerque. Celui-ci se rencontre surtout au Chili, où la ladrerie est très fréquente (*El Progresso médic.* Chili, 1894).

Chez l'homme, on a recueilli trois observations (Grasset) de cœnure cérébral; c'est le cystircerque du tœnia cœnurus qui est en cause. Il existe un cas de cystircerque du tœnia botriocéphale (Grasset). Le kyste est formé

d'une enveloppe kystique, et au-dedans, d'une membrane fertile sur laquelle germe l'échinocoque, qui se détache ensuite, pour flotter à l'intérieur du kyste.

On diagnostiquera par les crochets la nature parasitaire du kyste. Le kyste peut s'enflammer ou suppurer.

Il peut siéger dans le cerveau, le cervelet, les ventricules, et présenter des dimensions très variables : il peut avoir le volume d'une orange. Quelquefois les kystes poussent des diverticules dans la substance cérébrale formant la variété rameuse de Virchow.

Enfin, souvent ces kystes peuvent coïncider avec des tumeurs analogues siégeant dans d'autres organes. Souvent le kyste est unique, mais on en a compté jusqu'à 200. Les hydatides sont particulièrement fréquentes en Australie; (Kuchenmeister en a rassemblé 88 cas et Clémenceau en signale 56 cas dans sa thèse), où elles ont été l'objet de communications intéressantes concernant leur traitement chirurgical.

Rabot (*Lyon médical*, 23 février 1890) nous fournit les statistiques suivantes, relativement à la fréquence des hystes hydatiques du cerveau, et à leurs localisations les plus fréquentes :

Davaine, sur 363 cas, en rencontre 20 dans le cerveau.

Cobbold, sur 136 cas, en rencontre 16.

Morgan en a réuni 40 observations dont :

10 dans les lobes cérébraux.
8 dans le cervelet.
4 dans les ventricules.
2 dans le corps calleux.
1 dans la protubérance.

Kyste dermoïde intra-crânien situé dans les hémisphères cérébelleux (Schématique d'après Lannelongue).

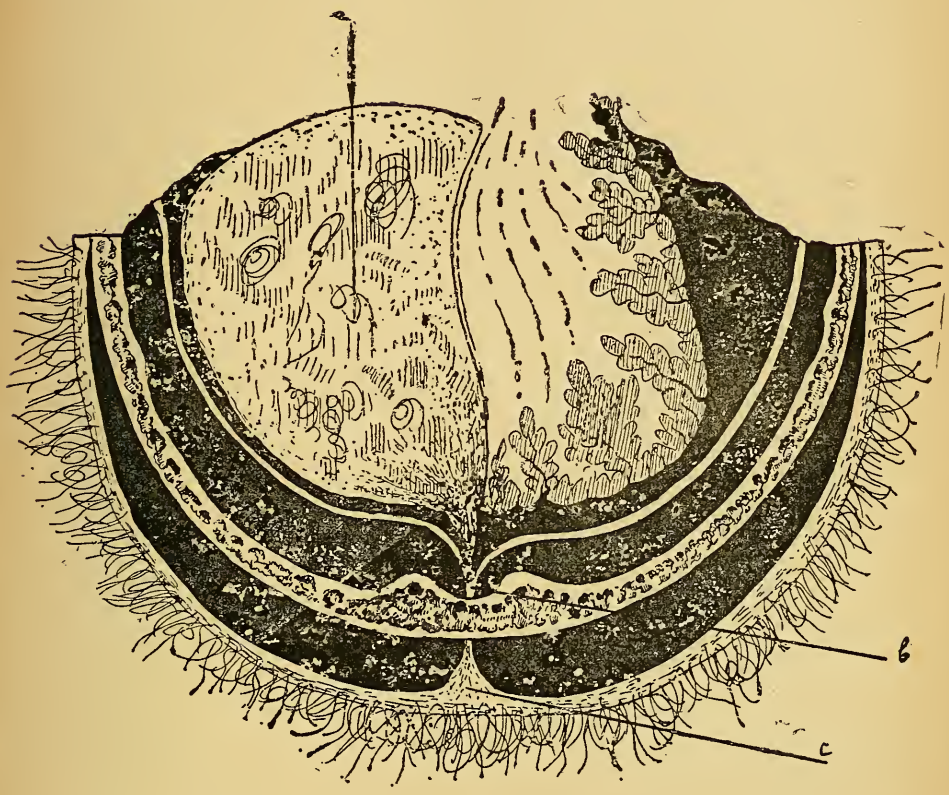

Fig. 3. — La figure montre une moitié du kyste et représente la moitié de la pièce vue de bas en haut.

a. — Cavité du kyste remplie de matière sébacée et de poils enroulés.

b. — Prolongement de la dure-mère, adhérant d'une part à la paroi du kyste et pénétrant d'autre part dans l'occipital.

c. — Prolongement du cuir chevelu, pénétrant dans l'occipital suivant la direction du prolongement de la dure-mère, comme pour témoigner de la continuité primitive de la paroi kystique avec la peau.

Je reproduis dans la figure 2, page 39, un kyste hydatique du cerveau avec ses dimensions normales. Je l'ai dessiné dans le Musée royal des Chirurgiens de Londres. Ses parois sont assez résistantes, sa surface extérieure est recouverte de fins filaments par lesquels elle adhérait à la substance cérébrale. Le kyste renfermait une hydatide du diamètre de 3 pouces.

Sa paroi me paraît assez résistante pour qu'on eût pu la séparer de la substance cérébrale aussi facilement pendant la vie, qu'on l'a fait après la mort.

Il est un fait intéressant à signaler au point de vue de l'énucléation possible de ces kystes, c'est le peu d'adhérence de leur paroi à la substance cérébrale.

Je la rencontre signalée dans plusieurs observations.

Ducamp, dans le *Progrès médical*, 1891, s'exprime de la façon suivante au sujet des rapports d'une de ces tumeurs avec la substance cérébrale; il s'agit « d'une tumeur complètement indépendante de la substance blanche saine, dans laquelle elle est placée et d'où elle s'énuclée très facilement, n'ayant avec elle qu'un simple rapport de contiguité ».

Actynomycose. — Böllinger en rapporte un cas ; la tumeur avait les caractères du myxôme kystique, et occupait le troisième ventricule; elle semblait avoir pris naissance dans le plexus choroïde; on y trouvait de nombreuses colonies d'actynomyces.

Pour Brodier, l'actinomycose cérébrale serait secondaire et non primitive.

Distome. — Grasset nous rapporte qu'au Japon deux cas ont été observés d'épilepsie corticale déterminés par la présence d'œufs de distome dans l'écorce cérébrale.

Tumeurs kystiques de nature variable.

Les tumeurs kystiques ne sont pas seulement d'origine parasitaire. D'abord on peut rencontrer des kystes provenant de la transformation d'une tumeur primitivement solide, nous avons vu que les sarcômes et les gliomes, devenaient souvent kystiques et les classiques rapportent le cas d'Oppenheim observé chez une femme de 36 ans qui fut guérie par l'opération.

D'autres semblent résulter d'une inclusion de la membrane épendymaire centrale, se produisant pendant la vie embryonnaire, et ne se développant qu'à la période adulte de l'existence. Il faut signaler comme tels, les kystes de la paroi postérieure de l'hypophyse nés aux dépens de l'épendyme de l'infundibulum.

Kystes dermoïdes. — En 1889, dans les *Archives de physiologie*, M. Lannelongue a attiré l'attention sur l'existence de kystes dermoïdes intra-crâniens, intra ou extra duremériens, siégeant dans la région du cervelet et pouvant atteindre le volume d'une orange. Le contenu est celui des kystes dermoïdes. Six observations ont été signalées chez l'homme. On explique le siège exclusif de ces kystes dans la région de l'inion par un pincement de l'ectoderme entre deux vésicules cérébrales.

Fig. 4. — Dilatations kystiques, probablement d'origine lymphatique, siégeant au centre de la substance blanche.
(Musée Royal des chirurgiens. Londres).

Le kyste est situé dans l'angle rentrant formé par la tente du cervelet et la dure-mère des fosses cérébelleuses, il occupe le plan médian formant une tumeur symétrique, plus ou moins proéminente dans la loge du cervelet.

Le kyste est toujours en contact avec la dure-mère, quelquefois il est comme fusionné avec elle. Les kystes intra-duremériens n'ont avec la substance nerveuse que des rapports de contiguité ; la tumeur est à la surface et non incluse dans la substance nerveuse. Le cervelet est d'abord comprimé ; puis il s'atrophie dans une de ses parties, et celle-ci peut être très réduite.

Généralement le kyste se développe dans l'intervalle des deux lobes. Puis la protubérance, le bulbe, la moëlle, peuvent être comprimées. La compression des sinus amène de l'œdème cérébral et cérébelleux et de l'hydrocéphalie. La paroi du kyste est reliée parfois aux os du crâne par un pédicule plein que l'on voit quelquefois se prolonger jusqu'à la peau à travers l'os canalisé, cela témoigne de l'origine cutanée du kyste intra-crânien (fig. 3, page 43).

Ces kystes peuvent s'enflammer et suppurer.

Avant d'abandonner cette étude des tumeurs kystiques, je désire rapporter ici un fait de formation kystique, qui n'intéresse pas directement le chirurgien, mais qui me paraît curieux au point de vue anatomo-pathologique.

La figure 4 représente cette variété qui ne se trouve pas signalée dans nos auteurs, et que j'ai prise dans le Musée Royal des Chirurgiens de Londres. Elle est due à Samuel Shattock, 1882. On voit de nombreux espaces arrondis, allongés, quelquefois tubuleux ou en

forme de fentes, de dimensions variables depuis celle d'un petit point jusqu'à celle d'un gros pois, disséminés à travers la substance blanche. Ils sont limités par la substance cérébrale saine. Le cerveau a, comme le dit l'auteur, véritablement l'aspect du fromage de gruyère. Pour Shattock, ces espaces seraient probablement produits par la dilatation des lymphatiques péri-vasculaires. La pièce a été recueillie chez un homme mort du diabète et qui n'eut aucun symptôme d'affection cérébrale.

Je rapporte ici le cas à titre de curiosité anatomique, je le répète, mais je n'en tire bien entendu aucune conclusion chirurgicale.

Tumeurs d'origine vasculaire. — Dans ces tumeurs, je comprends les anévrysmes et les hématômes succédant à des ruptures vasculaires produites par traumatismes.

Anévrysmes. — Les tumeurs anévrysmales des artères du cerveau furent étudiées en 1866, par Gouguenheim, qui en a rapporté 80 cas.

Les différentes artères du cerveau sont inégalement frappées, et l'auteur nous fournit le tableau suivant :

Basilaire	17
Cérébrale moyenne	14
Carotides internes	12
Cérébrales antérieures	8
Communicante postérieure	5
Cérébelleuses	4
Communicante antérieure	2
Cérébrales postérieures	2

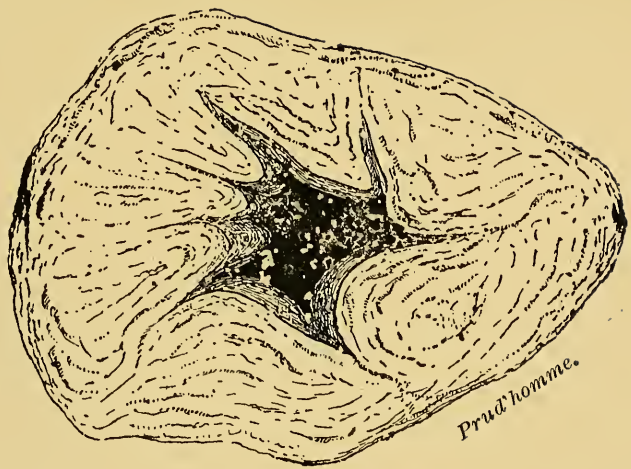

Fig. 5. — Anévrysme de l'artère cérébrale moyenne, mesurant 8 cent. de largeur sur 7 cent. de hauteur. — Il existe au centre de la tumeur une cavité entourée par une épaisse couche de caillots stratifiés.
(Hôpital des maladies nerveuses. — Musée Horsley).

Ce tableau me dispense d'entrer dans des considérations plus étendues, relativement à l'ordre dans lequel sont frappées les artères; les chiffres parlent d'eux-mêmes. Lebert et après lui Gouguenheim, ont montré qu'ils étaient plus fréquents à gauche qu'à droite.

Je n'insisterai pas sur la constitution du sac anévrysmal, je me contenterai d'en signaler les caractères extérieurs qui nous intéressent directement. La forme et le volume de la tumeur sont variables. Son volume est généralement celui d'une noisette ou d'une amande, rarement celui d'un œuf de poule.

J'ai fait dessiner (fig. 5) un anévrysme de l'artère cérébrale moyenne avec ses dimensions normales. La surface extérieure de la tumeur est lisse et de coloration ardoisée. A la coupe, on constate l'existence d'une cavité irrégulière entourée de caillots disposés par couches stratifiées. Cette pièce a été observée et dessinée par moi dans le service du Dr Horsley, qui regrettait vivement de ne l'avoir pas opérée. J'ai vu au musée royal des chirurgiens de Londres une autre pièce, qui ne le cédait en rien au point de vue des dimensions à la précédente.

Les tissus voisins subissent au contact de la tumeur anévrysmale des modifications ; les méninges, les os, la pulpe cérébrale peuvent être atteintes.

La substance cérébrale se laisse d'abord déprimer sans aucune altération ; plus tard l'anévrysme grandissant, il survient du ramollissement plus ou moins profond. Ces lésions des centres nerveux se traduisent par des symptômes sur lesquels nous insisterons ultérieurement.

Les nerfs de voisinage peuvent être atteints, et présen-

ter des lésions diverses depuis la simple compression, jusqu'à la névrite, l'atrophie et même la destruction complète.

Si l'anévrysme n'est pas traité chirurgicalement, et c'est je crois l'intervention chirurgicale qui offre la seule chance de succès, car la guérison spontanée est très rare, on assiste le plus souvent à la rupture de l'anévrysme qui emportera le malade.

Hématômes. — Je considère, comme je l'ai déjà dit, les hématômes comme assimilables à de véritables tumeurs sanguines. Leurs symptômes en effet les rapprochent des tumeurs ; les symptômes généraux de compression, et les symptômes de localisation sont les mêmes dans les deux cas ; leur histoire, il est vrai, pourrait être rapprochée de celle des traumatismes, je préfère les rattacher aux collections liquides qui relèvent de l'intervention chirurgicale.

Ne nous intéressent ici que les hématômes siégeant au niveau de la face externe des circonvolutions, ou ceux d'ordre traumatique siégeant dans l'épaisseur du tissu cérébral.

Tantôt l'hématôme reconnaîtra pour cause une plaie pénétrante par coup de couteau, tantôt il accompagnera une fracture du crâne, dans certains cas enfin il succédera à un traumatisme mais sans fracture. Quoiqu'il en soit, lorsqu'il s'agira d'un hématôme sus-cortical, celui-ci succèdera généralement à la rupture d'une veine pie-mérienne ; l'hémorrhagie se fait lentement, le caillot s'étale, le sang s'accumule dans les intervalles des circonvolutions qu'il sèpare, en produisant de la compression autour et au-dessous de lui.

Je ne partage pas l'avis de Decressac relativement à l'hématome sous-cortical. Cet auteur nous dit : « dans l'intérieur du cerveau, la notion de traumatisme disparaît, pour faire place à celle de la lésion vasculaire »; c'est vrai dans l'immense majorité des cas, mais le fait suivant que je dois à Horsley démontrera qu'il n'en est pas toujours ainsi. Il s'agit d'une femme, qui tomba dans la cage d'un ascenseur, fut relevée sans connaissance, et présenta bientôt des accidents cérébraux, pour lesquels M. Horsley fut appelé auprès de la malade. Elle présentait dans le côté gauche du corps des symptômes (paralysie du bras gauche) en rapport avec une lésion du cortex droit dans la région du centre du membre supérieur. Horsley pensant à une hémorrhagie sous méningée, localisée dans le point que nous venons de signaler, trépana, trouva un foyer hémorrhagique avec caillots et l'évacua. Les symptômes persistant après l'opération, il eut l'idée d'intervenir de nouveau et de ponctionner la substance cérébrale dans les parties sous-jacentes au centre en question. Il évacua de cette façon un foyer hémorrhagique, situé dans la substance blanche de la couronne rayonnante; sans doute le sang avait écarté les éléments de la substance nerveuse sans les détruire, car la malade guérit complétement.

Ces hématomes sous-corticaux peuvent être considérés comme rares, mais cependant ils existent.

A la fin de cette longue étude anatomo-pathologique, je désire mettre en relief les quelques points suivants, qui nous serviront plus tard, lorsque nous aborderons la discussion de l'intervention dans les tumeurs du cerveau.

Les tumeurs cérébrales sont de deux ordres : tumeurs solides, tumeurs liquides, donnant lieu à des indications opératoires différentes.

Elles peuvent être primitives ou secondaires.

Elles peuvent être uniques ou multiples, et parmi ces dernières nous citerons la gomme et surtout le tubercule.

De toutes les tumeurs, la plus fréquente est le tubercule, et elle l'est surtout chez l'enfant.

Les gliomes, sarcomes, gommes, carcinomes sont au contraire plus fréquents chez l'adulte.

Les tumeurs bénignes; ostéômes, névrômes, lipômes, fibrômes sont de beaucoup *malheureusement les moins fréquentes.*

Les diverses régions de l'encéphale sont atteintes dans des proportions très différentes ; les tumeurs du cervelet sont très fréquentes chez l'enfant.

Le cortex au contraire est plus fréquemment atteint chez l'adulte, mais dans un grand nombre de cas la tumeur évolue au niveau de la base du cerveau échappant à l'action chirurgicale.

Au niveau de la face externe des circonvolutions, ce sont les régions frontale et rolandique, qui sont le plus souvent atteintes.

La tumeur peut être encapsulée ou diffuse : Le carcinome est le type des tumeurs diffuses ;

La gomme, elle aussi, envoie par sa périphérie des racines rayonnant dans le tissu cérébral, qui devient scléreux. Ce sont les lésions dites scléro-gommeuses. Le tubercule au contraire a tendance à l'encapsulement; il se fait

une place par refoulement et non par absorption dans la pulpe cérébrale. Le tissu nerveux envahi n'est presque jamais complètement détruit.

Le gliome est limité et souvent énucléable ; c'est une tumeur relativement bénigne, mais sa transformation est possible en gliosarcôme et glio-myxôme.

Le sarcôme présente une ligne de démarcation nette entre le tissu normal et le tissu de la tumeur. Il évolue avec rapidité.

Enfin les kystes hydatiques sont relativement fréquents surtout dans certains pays et remarquables par le peu d'adhérence de leurs parois à la substance cérébrale.

Les anévrysmes à mesure qu'ils se développent, déterminent des lésions plus sérieuses de la substance cérébrale.

Je signale les faits précédents sans en tirer pour le moment d'autres conclusions.

LOCALISATIONS CÉRÉBRALES

Nous n'avons pas l'intention de nous étendre sur cette question des localisations cérébrales. Nous voulons seulement donner un résumé des connaissances actuelles acquises sur les localisations par l'observation anatomo-clinique et par la méthode expérimentale. Aidé de ces notions succinctes et de la figure des circonvolutions, nous aurons à notre disposition tous les éléments nécessaires pour comprendre l'étude clinique que nous aborderons dans le chapitre suivant.

Actuellement, on admet que la substance grise du cerveau est formée par un assemblage de centres distincts, de foyers comme on les appelle, présidant à des fonctions différentes, et dont la destruction doit amener la suppression de ces fonctions.

Localisations motrices. — Il existe une zône dite motrice, qui intéresse au plus haut point le chirurgien et qui comprend les circonvolutions frontale ascendante, pariétale ascendante et le lobule paracentral. L'excitation de cette zône détermine des mouvements partiels, les lésions destructives une paralysie de ces mêmes mouvements.

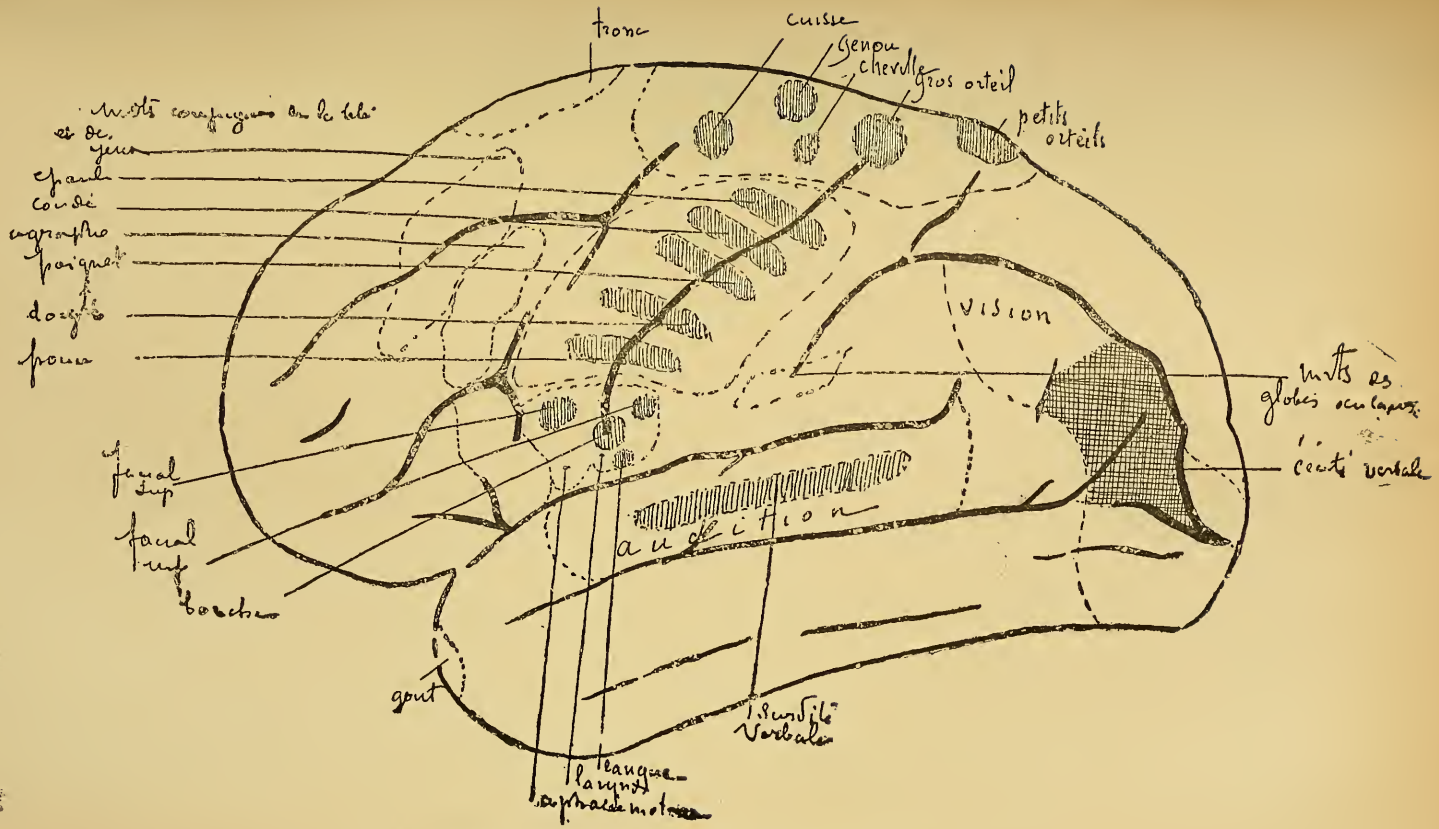

Fig. 6. — Schéma des localisations cérébrales (in Debove et Achard).

Elle est le siège des centres dits: cortico-moteurs, c'est-à-dire de foyers organiques distincts pour chaque groupe musculaire auxquels ils correspondent et qu'ils mettent en jeu.

Mais ces divers centres ne jouissent que d'une autonomie relative; en effet la possibilité de la généralisation des phénomènes paralytiques et convulsifs établit l'existence d'une certaine solidarité, entre ces centres, et aucune partie ne peut être lésée sans que l'ensemble en souffre. Cette solidarité permet de comprendre la suppléance fonctionnelle qui s'établit entre des parties voisines du même hémisphère ou entre des parties homologues des deux hémisphères, soit immédiatement après la destruction, soit après un temps plus ou moins long.

Centre laryngé. — Le centre phonateur du larynx est situé en arrière du centre de l'aphasie motrice, c'est-à-dire sur la partie la plus antérieure du pied de la frontale ascendante. Ce centre partage l'irrigation artérielle du centre de Broca, et se trouve exposé aux mêmes lésions vasculaires; mais le plus souvent les hémiplégies laryngées corticales (paralysie d'une corde vocale) passent inaperçues, parce qu'elles coïncident avec des symptômes d'aphasie.

Ce centre laryngé, contrairement à ce qui se passe pour les centres du langage est bilatéral; les deux centres occupent une position symétrique sur la partie la plus antérieure du pied de la frontale ascendante.

Le centre du grand hypoglosse ou centre des mouvements de la langue est situé au pied de la circonvolution

frontale ascendante, immédiatement en arrière du centre laryngé.

Le centre des mouvements de la bouche est situé au-dessus du précédent.

Dans la partie supérieure de cette région, on peut différencier un centre pour les *muscles faciaux supérieurs* dans la circonvolution frontale ascendante en avant du sillon de Rolando, et un autre pour les *muscles faciaux inférieurs*, dans la pariétale ascendante, en arrière du sillon de Rolando.

L'ensemble de ces centres représente l'expansion corticale du faisceau géniculé.

Les centres présidant aux mouvements des membres supérieurs sont situés à la partie moyenne des circonvolutions frontale et pariétale ascendante, immédiatement au-dessus des centres faciaux.

Dans ce centre, comme dans celui du reste qui préside aux mouvements du membre supérieur, on a localisé des centres spéciaux pour les mouvements de chaque articulation.

Les centres moteurs du pouce, des doigts, du poignet, du coude, de l'épaule sont étagés de bas en haut, à cheval sur la scissure de Rolando, le centre du pouce qui est le plus inférieur étant situé un peu au-dessus et en avant de l'extrémité antérieure du sillon intra-pariétal, le centre de l'épaule étant situé presque à l'union du tiers moyen et du tiers supérieur des deux circonvolutions rolandiques.

La région motrice du membre inférieur répond à la partie supérieure des deux circonvolutions pariétale et rontale ascendantes, et au lobule paracentral.

Les centres présidant aux mouvements des diverses articulations du membre inférieur se succèdent dans l'ordre suivant en allant d'arrière en avant :

Le centre des mouvements des petits orteils siège au niveau de la partie supérieure de la circonvolution pariétale ascendante et sur le bord supérieur de l'hémisphère ; le centre du gros orteil répond à l'extrémité supérieure de la scissure de Rolando ; en avant de lui se rencontrent successivement le centre des mouvements du genou et celui des mouvements de la hanche ; au-dessus du centre du genou est celui des mouvements de la cheville.

Au niveau de l'union de la première frontale avec la frontale ascendante, se trouve le centre des mouvements du tronc.

Les centres pour le membre inférieur et le tronc s'étendent au-delà de la marge de l'hémisphère dans la circonvolution marginale.

Les différents centres que nous venons d'étudier, répondent à l'expansion corticale du faisceau pyramidal.

Centre des mouvements de la tête. — Le centre des mouvements de la tête et des mouvements conjugués de la tête et des yeux siégerait à la partie postérieure des première et deuxième frontales.

Cette opinion n'est pas admise par tous les auteurs (Grasset, Landouzy).

Centre des mouvements des globes oculaires et de paupières. — Situé à la partie antérieure de la pariétale inférieure, empiétant sur la pariétale ascendante, au niveau de l'extrémité antérieure du sillon intra-pariétal.

Remarques. — Landouzy et Grasset avaient considéré le pli courbe, comme centre cortical d'élévation de la paupière supérieure. Mais bien des observations avec destruction du pli courbe existent, sans qu'on ait noté aucun trouble de la motilité des paupières.

Pour de Bosco, il ferait partie du centre de la face.

Localisations sensitives. — Le cerveau sensitif comprend la vaste région située en arrière de la région motrice, c'est-à-dire les deux pariétales transverses, le lobe temporal et le lobe occipital. Mais actuellement, il est encore impossible de localiser dans l'écorce cérébrale un ou plusieurs centres de la sensibilité générale. De cette sensibilité générale relèveraient toutes les impressions perçues en dehors de l'ouïe, de l'odorat, de la vue et du goût ; elle comprendrait la sensibilité tactile, la sensibilité à la douleur et la sensibilité musculaire. Beaucoup d'auteurs ont pensé que les centres de la sensibilité et de la motilité ont dans l'écorce un siège anatomique commun, et ils ont appelé la zône commune : zône sensitivo-motrice. En 1893, M. Déjerine à propos d'une autopsie défendait l'opinion que « la motilité, la sensibilité générale et le sens musculaire ont une seule et même localisation corticale ». Il s'appuie sur le fait que chez son malade, les sensibilités musculaire et cutanée étaient atteintes proportionnellement à la motricité.

C'est uniquement dans le champ moteur de l'écorce que Munk place le siège de la sensibilité tactile, musculaire et douloureuse du côté opposé.

Cependant on a fait des essais de localisation sensi-

tive plus étroite, et on a admis que les circonvolutions pariétales, abstraction faite de la pariétale ascendante doivent entrer les premières en ligne de compte dans les troubles de la sensibilité. L'étendue considérable du cerveau sensitif expliquerait la grande rareté des anesthésies par lésion corticale, la suppléance s'établissant facilement ; pour déterminer des troubles précis, il faut des lésions étendues couvrant plusieurs lobes.

Sensibilités spéciales. — Centre olfactif. — L'appareil olfactif central comprend comme centres corticaux : la marge postérieure du lobe orbitaire, une partie du lobe du corps calleux, la deuxième circonvolution temporo-occipitale, y compris la corne d'Ammon et le corps godronné, et une partie indéterminée des lobes postérieurs.

L'extirpation du bulbe olfactif chez les animaux est suivie d'atrophie de la circonvolution de l'hippocampe et d'une partie de la commissure blanche antérieure. Celle-ci serait donc en partie une *commissure olfactive*. Il existe même probablement à ce niveau un *chiasma olfactif*, à semi-décussation, constitué par les fibres de la racine médiane olfactive, dont les fibres entrecroisées, après avoir suivi avec toutes les voies sensorielles et sensitives, le segment postérieur de la capsule interne, aboutiraient en une partie indéterminée du lobe occipital.

Ainsi s'expliqueraient les faits d'anosmie croisée à la suite de lésions du bras postérieur de la capsule interne. (*Manuel de médecine*, Debove et Achard).

Centre du goût. — On ne sait que peu de chose sur ce centre. On suppose néanmoins qu'il se trouve dans le lobe temporal, peut-être à la partie antérieure.

Centre auditif. — Le centre de l'audition est localisé dans le lobe temporal (Ferrier, Wernicke, Munk) et particulièrement dans la première circonvolution temporale (Ferrier). Seppili en effet a trouvé sur deux cerveaux de sourds-muets de naissance, un arrêt de développement des lobes temporaux, et particulièrement de la première temporale.

Les fibres intra-cérébrales de l'acoustique sont en relations avec le corps genouillé interne et le tubercule quadrijumeau postérieur.

Chaque centre de l'audition aurait une action bilatérale.

Jusqu'à présent, on n'a pas distingué le centre auditif commun du centre qui préside à la mémoire auditive des mots et dont la destruction amène la surdité verbale. Ce dernier existe seulement à gauche chez les droitiers. Les centres auditifs sont au contraire bilatéraux comme les centres sensoriels.

Centre visuel. — D'après les plus récents travaux (Déjérine et Vialet, 1893), le centre cortical de la vision se trouve à la partie postérieure de l'hémisphère, représenté par le cunéus, le lobule lingual, le pôle occipital.

La destruction de ces différentes parties s'accompagne de troubles visuels et amène progressivement et successivement la dégénérescence du faisceau intra-cérébral du

même côté, ainsi que l'atrophie de la couche optique, du corps genouillé externe et du tubercule quadrijumeau antérieur correspondant. La dégénérescence peut ensuite se propager à la racine externe de la bandelette optique, à la bandelette elle-même et au chiasma. Ainsi se trouve indiqué pathologiquement le trajet des voies optiques intra-cérébrales.

Les conducteurs visuels arrivés au chiasma se dédoublent pour innerver la moitié temporale de la rétine de l'œil gauche et la moitié nasale de la rétine de l'œil droit. La lésion de ces conducteurs au-dessus du chiasma produit l'hémianopsie homonyme, et se traduit par l'abolition de la vision dans la moitié droite des deux champs visuels.

Des fibres d'association réunissant le centre visuel cortical de l'hémisphère gauche à celui de l'hémisphère droit, cheminent dans le corps calleux.

Il existe en outre dans chaque hémisphère des fibres d'association faisant communiquer le centre visuel avec celui du langage articulé : faisceau occipito-frontal ; des fibres d'association faisant communiquer le centre visuel avec le centre de la mémoire auditive des mots : faisceau occipital-temporal (Déjérine et Vialet).

Des fibres d'association entre le centre visuel de perception situé à la face interne du lobe occipital et le centre des souvenirs visuels, placé à sa face externe : faisceau transverse du cunéus (Sachs) et faisceau transverse du lobe lingual (Vialet).

Des fibres d'association entre le centre visuel de per-

ception et le centre visuel des mots, c'est-à-dire entre la face interne du lobe occipital et le pli courbe ;

Des fibres d'association entre le centre des souvenirs visuels et le centre des images visuelles des mots, c'est-à-dire entre la face externe du lobe occipital et le pli courbe complètent ce système des fibres d'association.

Centres corticaux du langage. — Les centres du langage sont : les uns, des centres de réception, voisins des centres de la vue et de l'ouïe, centres dans lesquels nous emmagasinons les images des mots entendus ou lus ; les autres, des centres qui transmettent aux centres moteurs proprement dits les ordres musculaires qui exprimeront les mots parlés ou traceront les mots écrits (Brissaud).

Les premiers sont des centres sensoriels spécialisés, leur destruction entraîne une *aphasie sensorielle;* les seconds ne manifestent leur existence que par des mouvements, leur destruction produit une *aphasie motrice.*

Ces divers centres sont répartis de la façon suivante à la surface du cerveau :

Le centre moteur d'articulation garde le souvenir des mouvements à exécuter dans l'articulation des mots ; cette localisation qui est la plus ancienne est dûe à Broca (1861), elle a son siège au tiers postérieur de la troisième circonvolution frontale gauche chez les droitiers, immédiatement en avant du centre laryngé précédemment étudié.

Cette localisation à gauche tient probablement à l'habitude que prend l'enfant de diriger presque toujours la mécanique du langage articulé avec l'hémisphère gauche.

L' influence héréditaire a probablement sa part dans cette habitude.

Chez les gauchers le même centre siège au niveau de la troisième frontale droite. La destruction de ce centre amène *l'aphasie motrice de Broca*, c'est-à-dire la perte de la mémoire des mouvements nécessaires pour l'articulation des mots. Le droitier aphasique, peut par l'éducation apprendre à parler avec la troisième circonvolution frontale droite.

Chez les sujets doués au plus haut point de la faculté de la parole, elle présente un développement exceptionnel.

Le centre qui garde les souvenirs des mouvements à exécuter dans le langage écrit et dont la lésion donne lieu à l'agraphie est situé au pied de la deuxième circonvolution frontale gauche.

Le centre visuel verbal, dont la lésion donne lieu à la cécité verbale, siège au niveau du pli courbe.

Remarque. — M. Déjerine pense que la lésion de ce centre entraîne toujours avec elle l'agraphie, l'écriture n'étant pour lui que la copie des images verbales visuelles, évoquées mentalement ; la cécité verbale pure sans agraphie, serait le résultat d'une lésion située en dehors du pli courbe et intéressant les fibres commissurales reliant le centre visuel commun au centre visuel verbal (Société de Biologie, 1891-92).

Le centre auditif verbal, dont la lésion provoque la surdité verbale ou perte de la mémoire auditive des mots siège au niveau de la partie moyenne de la première circonvolution temporale gauche.

Ces quatre centres forment un tout complexe dans lequel peuvent prédominer les aptitudes fonctionnelles des uns et des autres (Brissaud). L'aptitude prédominante varie suivant l'éducation et la tendance individuelle. Chez l'un c'est le centre visuel verbal qui prend la plus grande part au langage ; chez un autre, c'est le moteur d'articulation.

Cerveau intellectuel. — On a désigné sous ce nom la région du cerveau située en avant de la zône de Rolando ; mais en définitive, rien ne le prouve, et il est probable que les phénomènes intellectuels ont pour organe l'écorce grise entière. Cette zône serait donc une zône neutre.

La région du pied des deux premières frontales semble être en rapport avec les *mouvements latéraux de la tête et des yeux.* La destruction de cette région dans un des hémisphères amène toujours une déviation temporaire de la tête et des yeux du côté de la lésion.

Localisation dans le centre ovale. — Les lésions sous-corticales des faisceaux de la couronne rayonnante, donnent lieu à des troubles analogues à ceux des lésions corticales elles-mêmes.

Localisations dans la capsule interne. — Comme l'écorce, comme le centre ovale, la capsule interne est susceptible de systématisation, et on y trouve les faisceaux fondamentaux rencontrés précédemment.

Les deux tiers antérieurs du segment lenticulo-strié de la capsule sont occupés par le *faisceau frontal intellectuel.*

Le tiers postérieur du même segment renferme *le faisceau de l'aphasie motrice*, n'existant vraisemblablemen qu'à gauche et spécial à l'homme.

En arrière de lui, occupant le genou de la capsule, est le *faisceau géniculé*, formé de fibres qui président aux mouvements des yeux, de la bouche, de la tête et de la langue.

Les deux tiers antérieurs du segment lenticulo-optique sont occupés par les *fibres du faisceau pyramidal :* le *faisceau cortico-brachial* est situé en avant, et le *faisceau cortico-crural* en arrière.

Entre le faisceau cortico-crural et le faisceau sensitif se trouve le faisceau de l'*hémichorée* et de l'*hémiathétose,* ce faisceau accompagne le faisceau pyramidal sur tout son parcours.

Le tiers postérieur du segment lenticulo-optique est occupé par les *fibres sensitives* et *sensorielles* : c'est le *carrefour sensitif de Charcot.* Les fibres sensitives comprennent les fibres du faisceau sensitif proprement dit et les fibres du ruban de Reil.

Localisation dans le pédoncule cérébral. — On retrouve sur une coupe du pédoncule les différents faisceaux suivis depuis l'écorce cérébrale.

Le pédoncule est divisé par le *locus niger*, en deux étages, l'un supérieur ou calotte, l'autre inférieur ou pied.

Le faisceau sensitif de la capsule interne, se sépare dans le pédoncule, en un faisceau sensitif proprement dit qui occupe le pied, et un faisceau supérieur, le ruban de Reil, qui occupe avec le pédoncule cérébelleux supérieur,

les fibres sensorielles gustatives et auditives, l'étage supérieur. Le pied du pédoncule présente cinq faisceaux, qui sont en allant de dehors en dedans : le faisceau sensitif proprement dit, le faisceau pyramidal, le faisceau géniculé, le faisceau de l'aphasie motrice (ce dernier se rattachant à la fonction humaine du langage articulé), le faisceau psychique.

Localisations dans la protubérance. — Dans l'étage supérieur, on trouve le pédoncule cérébelleux supérieur et les deux portions de la couche du ruban de Reil. Sur les cinq faisceaux que nous avons suivis depuis l'écorce, deux nous échappent maintenant, celui de l'aphasie motrice et le faisceau psychique.

Le faisceau sensitif proprement dit forme le plan moyen des fibres longitudinales.

Le faisceau commissural moteur est situé au-dessus de lui;

Le faisceau pyramidal est au-dessous de lui, séparé de la face inférieure de la protubérance par des fibres transversales, issues du pédoncule cérébelleux.

Le faisceau géniculé occupe le côté postérieur et interne du faisceau pyramidal; il se divise en ce point en trois faisceaux secondaires; le faisceau masticateur, le faisceau facial inférieur et le faisceau grand hypoglosse. Ceux-ci s'entrecroisent et vont aboutir du côté opposé aux noyaux masticateur, inférieur du facial, et hypoglosse. Notons, fait important pour la clinique, que cet entrecroisement a lieu au-dessus de l'entrecroisement du faisceau pyramidal.

Localisation dans le bulbe. — Le faisceau pyramidal forme le plan antérieur de la pyramide antérieure, il s'entrecroise avec celui du côté opposé au niveau de la décussation des pyramides et se divise en faisceaux pyramidal croisé et direct que nous n'avons pas à suivre;

Le faisceau sensitif est situé en arrière du faisceau pyramidal, s'entrecroise comme lui avec celui du côté opposé et forme dans la moëlle le faisceau de Burdach et le faisceau sensitif latéral.

Les fibres du ruban de Reil se divisent en deux groupes : les unes se jettent dans les noyaux restiformes et post-pyramidal pour gagner les cordons postérieurs de la moëlle; les autres gagnent le faisceau latéral du bulbe, s'y jettent dans le noyau latéral et forment dans la moelle le faisceau de Gowers.

Les fibres du faisceau commissural moteur forment le plan le plus profond de la pyramide bulbaire; ils constituent plus bas les faisceaux radiculaires antérieurs.

SYMPTOMES ET DIAGNOSTIC DES TUMEURS CÉRÉBRALES

Nous insisterons longuement sur l'étude clinique des tumeurs cérébrales, parce que, il faut bien le reconnaître, le point délicat aujourd'hui dans l'histoire de ces tumeurs, c'est peut-être moins le traitement, dont les règles commencent à être bien connues, que le diagnostic, et surtout le diagnostic de localisation.

Tous les auteurs dans leurs observations insistent sur cette partie épineuse de la question, ils montrent la facilité des erreurs de diagnostic, et Horsley me disait, il y a peu de temps, que la partie essentielle dans l'étude des tumeurs cérébrales, c'était actuellement leur étude clinique et diagnostique. Dominé par cette idée, il a publié au cours de cette année, un travail concernant quelques points de diagnostic (*On the differential diagnosis of cerebral tumours : « the clinical Journal »* 13 février 1895), travail que j'aurai l'occasion de rappeler par la suite.

On ne saurait trop se pénétrer de cette idée que le véritable problème pour le chirurgien comme pour le

médecin, c'est de diagnostiquer l'existence d'une tumeur cérébrale et son siège.

Nous insisterons naturellement dans ce chapitre sur les signes qui intéressent particulièrement le chirurgien dans la localisation de la tumeur et peuvent le guider dans son intervention, sans négliger toutefois l'ensemble des symptômes, qui par leur existence complètent le tableau clinique de cette affection.

Avant d'aborder l'étude des symptômes considérés isolément, il est quelques notions générales sur lesquelles nous devons insister. Tout produit pathologique susceptible d'accroissement et situé à la surface du cerveau, diminue la capacité de la cavité crânienne et augmente la pression générale : plus tard il agira directement sur la partie cérébrale voisine qu'il irritera, comprimera ou détruira.

De là naîtront deux ordres de symptômes : *des symptômes généraux* ou plus *exactement symptômes de compression générale ; des symptômes locaux* variables avec le siège de la tumeur, et dûes aux lésions des parties en rapport avec le néoplasme.

Toutefois, s'il est vrai que dans de nombreux cas, nous retrouverons la plupart de ces symptômes généraux ou locaux, il n'en faut pas moins savoir que le tableau symptomatique des tumeurs cérébrales est très variable, comme le dit M. Brissaud. Les symptômes seront variables suivant la localisation, variables suivant la nature du néoplasme, variables encore selon qu'il s'agira d'une lésion irritative ou d'une lésion destructive.

Bien plus des tumeurs de gros volume peuvent ne ré-

vèler leur présence par aucun symptôme ; tandis que d'autres, malgré leur très petit volume ont un retentissement d'une soudaineté inouïe. Et cela est vrai, que la tumeur siège au niveau du cerveau ou du cervelet. Entre autres exemples, je trouve cette observation intéressante de Piggliani rapportée dans les *Archives italiennes de 1893*, d'une tumeur cérébrale grosse comme un œuf, développée dans la région de Rolando, ayant comprimé et atrophié en grande partie les circonvolutions pariétale ascendante, frontale ascendante et pariétale inférieure, et qui pendant la vie n'avait déterminé aucun trouble cérébral, ni aucune paralysie. L'auteur en conclut que la tumeur était ainsi restée silencieuse par suite de l'adaptation fonctionnelle d'autres centres.

Les tumeurs qui ne donnent lieu à aucun symptôme sont celles qui grandissent lentement, laissant aux centres le temps de l'accoutumance (Brissaud).

Les tumeurs de petit volume qui ont un retentissement soudain, ont un accroissement rapide et les compensations circulatoires ne peuvent s'établir.

Des tumeurs du cervelet peuvent également rester silencieuses et être trouvées seulement à l'autopsie.

La tumeur est généralement alors un tubercule, siégeant dans l'un des lobes latéraux sans atteindre le vermis.

Nous verrons plus tard, pourquoi elle reste silencieuse.

A. — *Symptôme de compression générale*

Symptômes généraux de quelques auteurs.

Une tumeur cérébrale enfermée dans la boîte crânienne inextensible amènera généralement à sa suite des phénomènes de compression cérébrale. Des expériences ont été faites pour savoir la quantité de liquide qui devait être injectée dans la cavité crânienne pour produire la mort par compression. Ces expériences faites par plusieurs auteurs et en particulier par Duret, ont abouti à cette conclusion que le cerveau peut tolérer un épanchement de 37 à 40 centimètres cubes avec un maximum de 90 centimètres cubes.

La substance nerveuse étant incompressible, toutes les fois que la compression intra-crânienne augmentera, cette pression agira surtout sur les vaisseaux sanguins, et produira l'anémie ; cette anémie, par les troubles de nutrition des éléments nerveux qu'elle détermine deviendra la cause des troubles fonctionnels observés.

Ces symptômes de compression, liés en définitive à un trouble général de l'équilibre encéphalique, apparaissent les premiers. Il y en a parmi eux que l'on peut considérer presque comme constants, d'autres que l'on a moins fréquemment l'occasion d'observer.

Ils apparaissent quel que soit le siège de la tumeur ; ils

sont plus prononcés dans les tumeurs à développement rapide que dans celles dont l'évolution est lente; de plus toute tumeur qui met obstacle par son siège à la circulation veineuse en retour, occasionnera une hydrocéphalie rapide et des symptômes de tension intra-crânienne qui en sont la conséquence.

Céphalée. — Le plus souvent la céphalée est le premier de tous les symptômes, et si quelquefois, comme dit Peytavy, surtout lorsqu'il s'agit de certaines tumeurs bénignes, la céphalée peut manquer, il faut bien savoir que dans la très grande majorité des cas, c'est le plus constant et le plus tenace des symptômes, c'est à ce titre qu'il intéresse particulièrement le chirurgien, et qu'il deviendra l'une des indications de l'intervention opératoire, et l'une des plus pressantes.

La céphalalgie peut revêtir deux formes différentes : la première forme doit seule nous occuper ici, la deuxième forme entrant dans les symptômes de localisation ; elle peut être diffuse ou localisée; ses caractères sont variables, tantôt c'est une douleur sourde, profonde, coïncidant avec un affaissement de l'état moral du sujet, tantôt c'est une douleur aiguë, exaspérée par les mouvements, arrachant des cris aux malades, une sensation d'éclatement qui ne laissent au malheureux aucun repos ni jour ni nuit, lui font réclamer instamment la mort et peuvent dans certains cas le pousser au suicide.

La douleur serait plus intense la nuit, s'il s'agit d'une lésion syphilitique.

Cette doulenr continue peut céder à un moment donné

pour reprendre à une période ultérieure. Mais la douleur peut être paroxystique, c'est là la forme la plus fréquente, les accès survenant surtout à la suite des repas, et quelquefois présentant un caractère de périodicité très remarquable.

Le professeur Ball en a cité un exemple curieux : « La douleur, nous dit-il, dont l'intensité dépassait tout ce que l'imagination peut concevoir, offrait un type régulièrement quarte, les accès revenaient tous les trois jours, laissant entre eux un intervalle de deux jours pleins pendant lesquels cette malheureuse femme jouissait d'un calme relatif. »

Accès épileptiformes. — Les accès épileptiformes succèdent généralement à la céphalée, il est rare de les voir survenir d'emblée.

Les convulsions éclatent inopinément, sans cause appréciable, affectant les caractères les plus tranchés et les plus complets de l'épilepsie vraie. Ce sont donc des convulsions générales présentant les trois stades du grand mal. Mais ces accidents épileptiformes ne se révèlent que dans la moitié des cas environ.

Bien entendu nous n'envisageons pour l'instant, que les convulsions épileptiformes, en rapport avec la compression générale de l'encéphale, nous réservant de signaler plus tard le type de l'épilepsie jacksonnienne liée à des phénomènes de compression siégeant au niveau de la zône motrice corticale.

L'attaque épileptique est fréquemment précédée d'une aura, sorte d'avertissement rapide et subit, d'aspect va-

riable. L'aura peut être sous la dépendance des nerfs sensitifs, vaso-moteurs ou moteurs; mais l'aura motrice a la valeur d'un symptôme de localisation dont nous parlerons ultérieurement.

Les *aura sensitives*, ont le plus souvent le caractère douloureux : tantôt c'est une douleur sourde dans un point quelconque du corps, tantôt une sensation de brûlure, d'attrition au creux épigastrique ou dans la région précordiale. Parfois c'est une douleur fulgurante analogue à celle des ataxiques; dans d'autres cas ce sont des crampes, des coliques, des palpitations douloureuses, des oppressions angoissantes.

Les *aura sensorielles* consistent en visions colorées; étincelantes, en sensations lumineuses, phosphènes, mouches volantes, éblouissements, les malades voient du feu, des rivières lumineuses.

D'autres fois, ils entendent des bourdonnements ou des sifflements. Chez d'autres l'aura sensorielle se manifeste sous la forme d'une sensation olfactive désagréable, odeur de soufre, d'hydrogène sulfuré.

Parfois, nous dit Berbey, l'aura revêt un caractère particulier, qui lui a valu son nom d'aura intellectuelle : « les sensations se coordonnent, le cerveau spécule sur elles, et c'est un tableau complet qui constitue l'aura : c'est un incendie, le malade entend crépiter la flamme et tomber les poutres, il voit le feu, il entend des cris de détresse ».

Les *aura vaso-motrices* se manifestent par une sensation de vapeur froide ou chaude, une sensation brusque d'immersion dans l'eau glacée. Bientôt le malade perd connaissance, tombe, sa figure est d'une pâleur cadavé-

reuse, puis les convulsions généralisées surviennent, convulsions toniques d'abord, suivies de convulsions cloniques ; cette période convulsive dure une ou deux minutes ; le malade pousse un profond soupir et tombe dans une période de résolution plus ou moins longue.

La fréquence des crises est absolument indéterminée

Troubles intellectuels. — L'affaiblissement intellectuel succède à la céphalée. Le malade reste indifférent à tout ce qui l'entoure, l'œil atone, dans un état d'hébétude et de somnolence, dont on le fait sortir assez facilement.

Si alors, on l'interroge, il comprend et répond aux questions qu'on lui pose, son intelligence reste assez vive. Mais il a l'air profondément ennuyé, et bientôt il retombe dans son même état de somnolence. Chez lui, les impressions sont fugaces, il pose plusieurs fois la même question dans une journée ; il sort dans un but qu'il oublie dès qu'il est dehors.

Il ne s'intéresse plus à rien de ce qui lui était cher ; le soin de sa personne lui devient également indifférent au point de se laisser aller sous lui. Il se plaint avec cela d'une sensation de fatigue générale, de brisement, et bientôt il finit par prendre le lit, pour ne plus le quitter.

Vomissements. — Le vomissement présente le caractère du vomissement cérébral : il se fait sans effort, par régurgitation, sans sensation nauséeuse préalable ;

Il se produit à des époques variables, parfois le matin sous forme de pituite, d'autres fois à l'occasion d'un

changement de position du malade, souvent pendant ou après le repas.

Les vomissements peuvent encore apparaître comme symptôme précurseur d'une attaque épileptiforme ou apoplectiforme; ils peuvent disparaître parfois pendant de longues périodes, pour réapparaître et disparaître à nouveau; chaque période de vomissement semble correspondre à une augmentation concomitante des autres phénomènes de compression.

Les vomissements constituent un symptôme assez fréquent, et ils peuvent être assez répétés pour constituer un des principaux symptômes; ils peuvent empêcher toute alimentation et mettre de ce fait la vie du malade en danger.

Souvent enfin, ils s'accompagnent d'une *constipation opiniâtre*. Vomissement et constipation semblent résulter de la compression bulbaire par l'hydrencéphalie ventriculaire (Brissaud).

Vertiges. — Le vertige est très fréquent; c'est généralement le vertige ténébreux, consistant en obnubilations passagères avec vague intellectuel et engourdissement des membres que l'on observe. Les malades ne tombent pas comme dans les accès graves de vertige épileptique. Ils ont le temps de s'asseoir et d'éviter la chute (Brissaud).

Ils peuvent cependant avoir quelquefois du vertige épileptique vrai.

Troubles de la respiration et du pouls. — Ces troubles liés à l'augmentation de pression intra-crânienne ne

sont jamais le symptôme unique d'une tumeur cérébrale. Le pouls est inégal et irrégulier, ordinairement petit et ralenti; la respiration présente les mêmes caractères; parfois elle prend le type respiratoire de Cheyne-Stoke.

Névrite optique. — Mais l'un des symptômes les plus fréquents et les plus dignes d'attention, ce sont sans contredit les lésions de la papille.

Ces lésions de la papille étudiées dans les auteurs sous le nom d'étranglement papillaire, d'œdème de la papille, de « stauungs papille » par les allemands de « choked-disc » par les anglais, reconnaissent pour cause, dans l'immense majorité des cas, l'existence d'une tumeur cérébrale. D'après la statistique d'Annuske et Reich portant sur 88 cas de tumeurs cérébrales, il y avait papillite dans 84 cas; dans quatre cas seulement, elle manquait. Cependant, il existe un certain nombre d'affections de l'encéphale et des méninges capables de donner naissance aux mêmes lésions de la papille avec moins de fréquence toutefois que les tumeurs cérébrales. Tels sont en première ligne la méningite tuberculense, puis les abcès du cerveau, les ostéites de la base du crâne, la thrombose des sinus, etc.

Ces lésions se manifestent à l'examen ophtalmoscopique du fond de l'œil, par des modifications des troubles visuels, dès le début des accidents produits par la tumeur.

Il y a d'abord *œdème de la papille;* rétrécissement des artères, dilatation des veines qui deviennent tortueuses. Les limites de la papille disparaissent, en même temps

que celle-ci devient saillante. Puis on constate une striation particulière de la rétine au pourtour de la papille. La papille perd aussi sa transparence et prend une teinte grisâtre uniforme; cette teinte grisâtre se confondra plus tard à la périphérie avec la teinte semblable de l'œdème péri-papillaire; à ce moment, la striation que nous venons de signaler disparaît.

Des hémorrhagies en flammèche peuvent apparaître autour de la papille ou sur elle-même. Plus tard survient *l'atrophie de la papille;* « celle-ci s'aplatit, se décolore, nous dit M. Panas, et les vaisseaux devenus filiformes sont bordés d'un liseré blanc dû à la sclérose de leurs parois et à celle des fibres nerveuses adjacentes. »

Généralement les troubles papillaires frappent les deux yeux, mais il peut arriver qu'une seule papille soit atteinte.

Il est à peu près admis par tous les auteurs, que l'affection débute par l'œdème papillaire, s'arrête tout d'abord à la lame criblée, puis la franchit et remonte le long du nerf optique.

Les altérations peuvent remonter jusqu'au chiasma et même envahir les bandelettes. « Les lésions, nous dit Rochon-Duvigneaud, n'ont pas de caractère inflammatoire au début; il y a simplement œdème et congestion; ce qui concorde bien avec l'intégrité des tissus au début, c'est la conservation d'une vision intacte avec des papilles faisant une saillie considérable. Plus tard infiltration leucocytique des tissus et proliférations conjonctives. »

L'intégrité de la vision, nous l'avons déjà dit, s'observe au début de papillites œdémateuses, et même pendant des

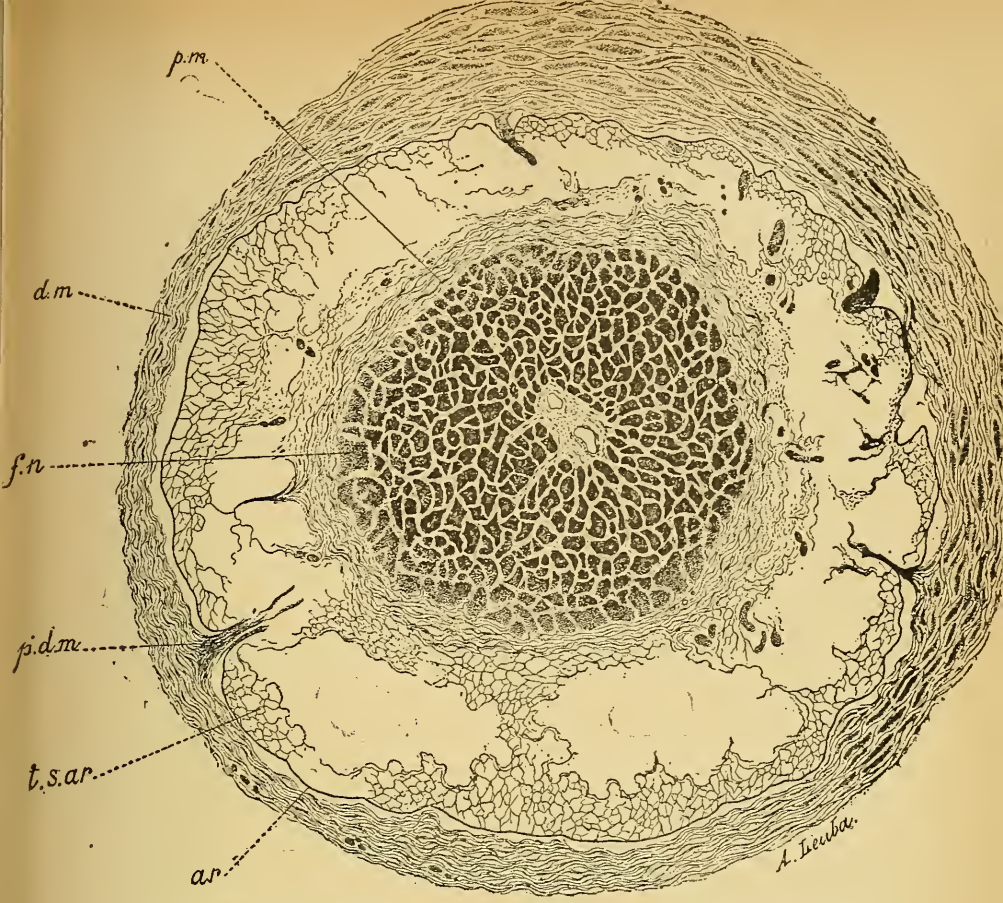

Fig. 7. — Coupe transversale du nerf optique gauche et de ses gaînes fortement dilatées par l'œdème sous-arachnoïdien.

p. m. pie-mère ; *t. s. ar.* tissu réticulé sous-arachnoïdien, siège de l'œdème ; *ar.* arachnoïde, refoulée par les *clous* de la dure-mère (*p. d. m.*) qu'elle revêt comme d'une gaîne isolante ; *d. m*, dure-mère ; *f. n.* faisceaux nerveux périphériques du nerf optique dans lesquels la disparition presque complète de la myéline est révélée par l'absence de coloration noire.

Le nerf est fortement diminué de volume par suite de l'atrophie incomplète mais prononcée de ses éléments nerveux. Bien que les faisceaux centraux du nerf optique renferment encore assez de myéline pour avoir conservé la coloration noire caractéristique, il s'en faut que toutes leurs fibres nerveuses soient conservées.

(D'après Rochon-Duvigneaud. *Annales d'ophtalmologie* 1895.)

périodes de temps très longues. Toutefois, il importe de signaler l'existence d'une cécité passagère observée assez fréquemment. Chez un homme qui lit encore l'écriture la plus fine et a un bon champ visuel, apparaît brusquement la cécité sans autres troubles. Elle dure une ou deux minutes, quelquefois moins. Elle se répète six ou huit fois par jour et même plus. L'attaque peut durer parfois jusqu'à une demi heure ou même plusieurs heures. On attribue ces attaques au gonflement passager de la tumeur, ce qui produit une augmentation provisoire de la pression cérébrale.

Ce n'est qu'après des semaines et des mois, lorsqu'il y a non plus gonflement du nerf optique mais atrophie sclé-reuse que la vue commence à baisser de plus en plus jusqu'à la perte complète.

Il nous reste à voir à quelles lésions anatomo-pathologiques correspondent les accidents que nous venons de signaler et quelle en est la pathogénie.

Il nous a semblé que pour l'étude des lésions anatomo-pathologiques le mieux était de reproduire deux figures représentant la coupe longitudinale et la coupe transversale du nerf optique pratiquées chez des sujets atteints de tumeur cérébrale. Ces deux figures (fig. 7 et fig. 8) sont empruntées au récent article de M. Rochon-Duvigneaud, paru dans les *Archives d'ophthalmologie*. Elles nous montreront de la façon la plus évidente les lésions œdémateuses et atrophiques du nerf optique qui s'atténuent progressivement en remontant vers le fond de l'orbite. Les explications mises au-dessous de chaque figure me dispensent d'entrer dans de plus amples détails.

De nombreuses théories se sont fait jour sur la pathogénie des papillo-névrites.

Turck pensait que la compression directe ou indirecte du sinus caverneux était la cause de la stase des vaisseaux de l'œil.

Von Græfe admet que le trop plein de la cavité crânienne causait la gêne de la circulation veineuse. L'étranglement subi par les veines dans leur passage à travers l'anneau scléral avait pour effet d'exagérer la stase.

Lessemann fit remarquer que la compression et même l'oblitération complète des sinus caverneux ne sauraient à elles seules provoquer des phénomènes de stase, étant donnée l'anastomose à plein canal de la veine ophtalmique avec la faciale.

Schmidt (1869) s'appuyant sur les recherches anatomiques de Schwalbe, qui établissaient la communication de l'espace sous-arachnoïdien du cerveau avec le canal vaginal du nerf optique, admet que toute exagération de tension dans le crâne *aurait pour effet de chasser le liquide céphalo-rachidien* dans la gaîne optique d'où compression de la partie terminale du nerf et stase veineuse de la papille. Il expliquait l'œdème papillaire par un suintement du liquide épanché dans la gaîne à travers la lame criblée et imbibition séreuse de la papille, Manz partagea la même opinion.

M. Parinaud (1882) croit que la névrite optique (œdème du nerf optique et de ses gaînes) dépend de l'hydrocéphalie qui complique les tumeurs cérébrales et entraîne avec elle l'œdème de la substance cérébrale.

L'œdème du nerf optique serait primitif et de même

Coupe longitudinale du nerf optique avec dilatation de ses gaînes (d'après Rochon-Duvigneaud. *Ann. d'ophtalmologie*, 1895).

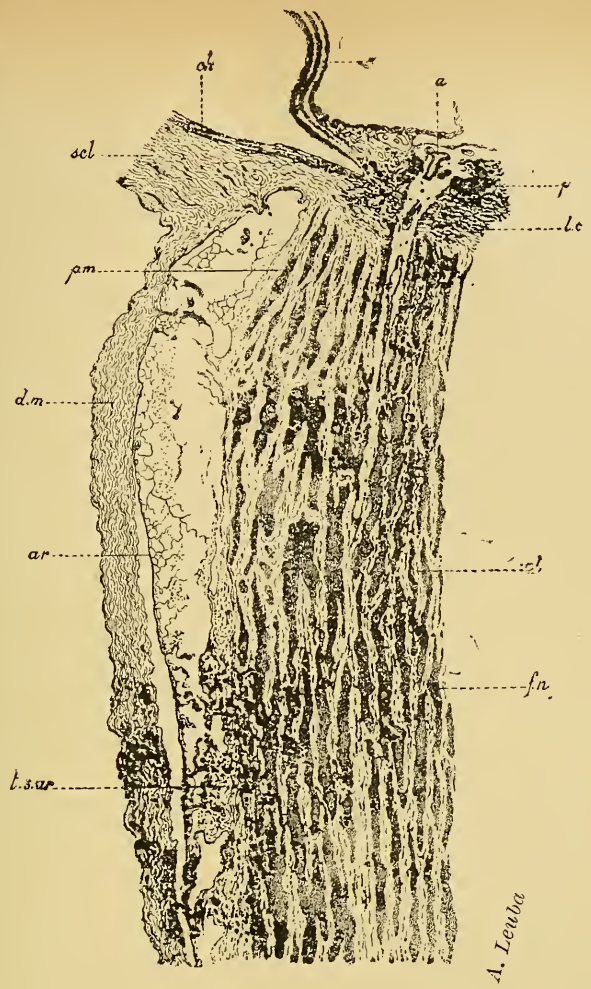

Fig. 8.— *p m.* la pie-mère optique épaissie par suite de la rétraction atrophique du nerf; *t. s. ar.* tissu sous-arachnoïdien dilaté par l'œdème ; *ar.* la gaîne arachnoïdienne fine membrane conjonctive d'un tissu dense et résistant, à surface externe lisse, glissant sur la gaîne durale, à surface interne donnant insertion au tissu réticulé sous-arachnoïdien, ici développé et révélé par l'œdème et, allant d'autre part se continuer avec la pie-mère. On voit que l'arachnoïde est refoulée de place en place par des colonnes conjonctives en forme de *clous* qui, émanés de la dure-mère dépriment l'arachnoïde pour aller se fusionner avec la pie-mère. Elles jouent le rôle de *point de suture* assurant l'homogénéité du système feuilleté de gaînes optiques. L'arachnoïde en se fusionnant avec la pie-mère au niveau de la lame criblée, ferme en ce point l'espace sous-arachnoïdien, et constitue un véritable cul-de-sac fermé.

d. m. gaîne séparée de l'arachnoïde par un espace virtuel et nullement tapissée à sa face profonde par un feuillet spécial qui représenterait le feuillet pariétal de l'arachnoïde ; *scl.* sclérotique ; *ch.* choroïde ; *r.* rétine ; *a.* artère centrale dont la gaîne conjonctive est sclérosée; *p.* le tissu papillaire épaissi ; *l. c.* lame criblée ; *cl.* cloison conjonctive séparant les faisceaux du nerf optique; *f.n.* fibres nerveuses.

nature que l'œdème du cerveau ce que M. Panas exprime en ces termes : il s'agirait de la propagation de l'œdème cérébral jusqu'à l'extrémité du nerf optique.

Deutschmann (1887) conclut de ses expériences « que la papillite n'a rien à faire directement avec l'augmentation de tension ; il considère comme produite par les germes infectieux qui, avec le liquide cérébro-spinal, arrivent dans les gaînes du nerf optique, s'arrêtent à leur extrémité bulbaire et produisent là leur effet, qu'il s'agisse de l'action directe des bactéries ou de leurs produits infectieux. »

Rochon-Duvigneaud combat cette opinion de Deutschmann en s'appuyant sur des arguments probants, dont l'un me paraît particulièrement important.

« Comment se fait-il que les tumeurs cérébrales qui ne constituent pas une maladie infectieuse au même titre que les méningites déterminent à peu près constamment la papillite, tandis que les méningites tuberculeuses n'en sont accompagnées que dans la moitié des cas à peine et que la papillite devient une véritable rareté avec les abcès du cerveau ? »

La guérison complète succédant à la trépanation pour œdème papillaire dû à une tumeur cérébrale est encore un argument puissant qu'on peut invoquer contre la théorie de la papillite par infection. Or, nous verrons que dans un certain nombre de cas, la trépanation a amené la guérison de la papillite, alors même que la tumeur n'avait pas été enlevée. « Tout concourt, nous dit Rochon-Duvigneaud, à prouver qu'il y a une très grande distance entre les œdèmes papillaires qui respectent

pendant longtemps la fonction visuelle et sont susceptibles de disparaître sans laisser de trace à la suite d'un traitement essentiellement mécanique, et les névrites et papillites primitivement inflammatoires qui bien rarement guérissent sans laisser au moins des traces d'atrophie et s'accompagnent dès le début de troubles visuels intenses. »

Rochon-Duvigneaud partage l'opinion de Parinaud ; la névrite œdémateuse est liée à l'hydrocèphalie. « L'épanchement ventriculaire détermine une gêne de la circulation lymphatique de l'encéphale, un œdème du tissu nerveux du cerveau et du nerf optique dépendance du cerveau.

Le nerf ressent les effets de l'hydrocéphalie au même titre et de la même façon que l'encéphale lui-même.

L'œdème commence par la papille, de même que les œdèmes d'origine cardiaque commencent par la malléole ; puis l'œdème remonte le long du nerf optique. La stase lymphatique détermine d'abord au niveau de la papille des phénomènes de compression et de stase sanguine, puis à la longue, elle provoque comme dans les œdèmes chroniques des lésions scléreuses des tissus envahis par l'œdème. »

C'est pour prévenir cet accident qu'il faudra trépaner le plus tôt possible dans les tumeurs cérébrales.

B. — *Symptômes de localisation.*

Ces symptômes de localisation, dûs à l'irritation locale ou à la destruction des parties où le néoplasme s'implante, sont essentiellement variables suivant la région qui est atteinte par la tumeur.

Toutefois il faut savoir que des signes, qui précédemment étaient la manifestation d'une compression générale de l'encéphale, peuvent devenir des signes de localisation de la plus grande valeur.

Ainsi la *céphalée* peut être circonscrite à une région précise de la paroi crânienne, et fournir un excellent point de repère pour la trépanation. Elle a d'autres caractères que la céphalée initiale, elle est lancinante, aiguë, et la percussion dans le point où elle siège est douloureuse. Elle peut être localisée au front, au vertex, dans les régions temporale, pariétale, occipitale.

Bergmann attache une très grande valeur à ce symptôme de localisation. Séguin au contraire, Bernheim dans de récentes communications, ayant constaté que la plupart du temps le siège de la céphalalgie ne concorde pas avec celui de la lésion, n'y attachent qu'une médiocre importance.

Le réveil de la douleur en un point localisé, auquel nous venons de faire allusion, peut être recherché de deux façons différentes ou par la percussion de la tête à

l'aide d'un petit marteau de caoutchouc ou par la pression pratiquée çà et là à la surface du crâne à l'aide de la pulpe du doigt. Le procédé du marteau est douloureux et difficilement supporté par les malades. On arrive au contraire à préciser la douleur avec une aussi grande exactitude par la pression digitale, et le procédé est plus humain.

Les *convulsions* représentent plus encore que la céphalée un signe de localisation excellent. Au lieu de se présenter sous la forme de l'épilepsie vraie générale, les convulsions sont partielles ; il s'agit alors d'épilepsie jacksonnienne.

Nous allons décrire ici cette forme de l'épilepsie si intéressante pour le chirurgien, et nous montrerons plus tard à quelle lésion du cerveau elle correspond.

Dans la forme classique de l'épilepsie jacksonnienne, il est rare qu'il n'existe pas de prodromes annonçant au malade l'apparition prochaine de sa crise. Entre autres prodromes, il faut citer les aura : aura sensitive, sensorielle, vaso-motrice, psychique et motrice. Toutes ces différentes variétés d'aura nous sont déjà connues, sauf les aura motrices, les seules qui doivent maintenant nous occuper. Nous avons dit, en effet, que l'aura motrice avait la valeur d'un symptôme de la locisation.

L'aura motrice consiste généralement en une trémulation musculaire dans une région très circonscrite, la paupière supérieure par exemple ou la commissure labiale ; cela peut être encore une flexion brusque d'un doigt ou d'un orteil. Ce mouvement involontaire peut être considéré en définitive comme le début de l'attaque, et comme

le dit Siguier : « entre cette aura et le début de la crise confirmée, la distinction est subtile. » Toutefois on peu ne pas le considérer comme faisant partie de la crise, puisque chez certains sujets la compression du membre au-dessus du point mobilisé suffit pour empêcher l'attaque. Comme le dit justement M. Brissaud, l'aura motrice est donc pour ainsi dire « la sonnette d'alarme d'un danger auquel il est possible de parer. »

Puis survient la crise, dont l'évolution suit toujours un certain ordre : Les convulsions se manifestent d'abord dans une masse musculaire limitée, dans l'éminence thénar par exemple, ou dans les muscles de la commissure, puis peu à peu elles peuvent gagner les parties voisines.

Les convulsions peuvent débuter par la face, ou le membre supérieur, ou le membre inférieur, répondant aux types qui ont été décrits *le type facial, le type brachial, le type crural.*

Dans le début à type facial, c'est par la face et le cou que les convulsions commencent. Les paupières battent, la commissure lobiale se tire, les yeux se convulsent. Les contractions musculaires ont même commencé quelquefois par les muscles de l'oreille. Si le spasme ne reste pas cantonné dans les muscles de la face, on voit les muscles du cou se prendre, puis le membre supérieur et en dernier lieu le membre inférieur. Dans le type brachial qu'on rencontre le plus fréquemment, le spasme débute par l'extrémité du membre supérieur ; le pouce s'applique dans la paume et les autres doigts fléchis l'y maintiennent. Puis survient la pronation et la torsion du bras qui se porte en arrière du corps et les *secousses apparaissent.*

Si l'attaque se généralise ce sont les muscles de la face qui se convulsent d'abord ; le membre inférieur est pris le dernier.

Dans le type crural les convulsions commencent par le gros orteil, puis s'étendent à la jambe, à la cuisse, au tronc, et peuvent gagner le bras et la face.

On peut rencontrer dans l'épilepsie jacksonnienne les deux phases de convulsions toniques et cloniques, mais la période tonique fait très souvent défaut dans l'épilepsie partielle ou corticale.

Quel que soit le type auquel répondent les convulsions du début, l'épilepsie jacksonnienne se présente sous des formes variées. Tantôt les convulsions resteront localisées à un simple groupe musculaire, constituant le type de l'épilepsie parcellaire, tantôt localisée primitivement à un groupe musculaire comme dans le cas précédent, elles s'étendront peu à peu aux différents groupes musculaires d'un membre tout entier, et pourront même s'étendre à toute une moitié du corps.

Mais dans ce cas, le début des accidents par un groupe musculaire bien déterminé, deviendra un symptôme de la plus grande importance pour le chirurgien. Il permettra au clinicien d'affirmer que le centre du cortex présidant aux mouvements de ce groupe musculaire est lésé et le chirurgien interviendra dans les conditions les plus heureuses.

Parfois enfin l'attaque convulsive pourra se généraliser au corps tout entier. M. Horsley dans son étude clinique des tumeurs cérébrales a admis : « que plus la

tumeur est profonde, et plus elle est grosse, plus l'accès a de tendance à se généraliser ».

Un certain nombre de *phénomènes concomitants* complètent le tableau clinique de l'épilepsie jacksonnienne.

Le cri initial fait défaut, et la morsure de la langue est rare. L'état psychique du sujet est variable : il peut dans certains cas assister à sa crise depuis l'aura jusqu'à la dernière secousse musculaire. Et comme l'a dit le professeur Fournier, « il voit sa crise et peut lui-même la raconter ». D'autres fois, sans perdre connaissance d'une façon complète, il est dans le vague, et ne perçoit ce qui l'entoure que confusément. Enfin il peut n'assister qu'au début de sa crise, perdre connaissance et tomber, pour ne reprendre ses sens que lorsque les convulsions ont cessé. Le malade pâlit, mais cette pâleur est bientôt remplacée par une rougeur intense. Dans les formes généralisées la pupille est largement dilatée ; l'écume aux lèvres, l'incontinence d'urine peuvent être observées.

A la suite de sa crise le malade reste plongé dans une sorte de résolution qui se prolonge pendant plusieurs minutes, et dont il ne sort que lentement.

Du mal de tête, des troubles intellectuels même avec aphasie transitoire peuvent être observés après la crise.

Aux attaques peuvent également succéder des paralysies dites post-épileptoïdes. Ce sont des hémiplégies ou des monoplégies flaccides et fugaces qui disparaissent en quelques jours. J'emprunte à Jackson l'explication ingénieuse qu'il a donnée de ce fait. « Il compare la cellule « nerveuse à une bouteille de Leyde ; il y a condensation « de l'influx nerveux à cause de l'irritation, décharge

« sous forme d'attaque, paralysie par suite d'épuisement. »

La fréquence des crises est variable ; le malade peut avoir des accès à intervalles éloignés ; mais ils peuvent être aussi très fréquents, subintrants et constituer comme dans l'épilepsie essentielle un *véritable état de mal.*

Dans ce dernier cas la température peut s'élever durant les attaques. Cet état de mal aggrave singulièrement le pronostic. L'affaiblissement intellectuel est chaque fois plus notable; et la déchéance aboutit à la démence, quand le malade ne succombe d'apoplexie.

La forme classique de l'épilepsie Bravais-Jacksonnienne que nous venons de décrire n'est pas la seule. Il existe encore des formes frustres, la forme tonique à contracture, la forme vibratoire de Charcot très rare ; enfin il existe une forme sensitivo-sensorielle revêtant souvent l'aspect de la migraine ophtalmique avec phase d'excitation, accompagnées de scotomes scintillant, céphalalgie, vomissements et phase de dépression marquée par de l'aphasie, de l'hémiopie, de l'hémiplégie transitoire.

L'affaiblissement intellectuel, peut lui aussi varier suivant la localisation de la tumeur. Ce n'est plus l'abrutissement progressif des tumeurs cérébrales dont il s'agit; on est en présence de désordres plus élevés dans l'ordre intellectuel ; il s'agit d'une aphasie motrice (verbale ou graphique) d'une aphasie sensorielle (auditive ou visuelle) selon le centre de l'écorce qui est comprimé ou détruit.

Nous reviendrons sur ces différents signes en étudiant les lésions propres à chaque partie du cerveau.

Le vertige peut être aussi un signe de localisation ; ainsi lorsque la tumeur siège au voisinage du rocher, ou

qu'elle irrite les pédoncules cérébelleux, on a un véritable vertige auriculaire, vertige gyratoire avec bourdonnement d'oreilles unilatéral.

La névrite optique peut servir aussi au diagnostic de localisation de la tumeur ; Gunt et Horsley, contrairement à l'opinion de Jackson qui enseigne que la névrite est plus marquée du côté opposé à celui occupé par la tumeur, admettent d'après leurs nombreuses observations que « l'œdème est presque toujours *du côté de la lésion et exceptionnellement du côté opposé* ».

De même, si la stase papillaire avec amaurose est bilatérale, elle indique une ulcération du chiasma ou des deux tubercules quadrijumeaux, ou de la glande pinéale. C'est la dégénération primitive des bandelettes optiques ou des tubercules quadrijumeaux, qui est le point de départ de l'atrophie papillaire.

Nous avons surabondamment montré par les faits précédents, que des signes de compression générale de l'encéphale pouvaient devenir des signes de localisation de premier ordre ; or, il existe d'autres signes de localisation tels que des hémiplégies, des monoplégies, des hémianesthésies, des hémiopies ; nous parlerons de ces signes au fur et à mesure qu'ils se présenteront dans l'étude des symptômes que nous allons grouper maintenant région par région.

Symptômes suivant les régions. — Je désire avant tout dans ce chapitre insister sur les symptômes des tumeurs appartenant à des régions accessibles au chirurgien, et je commence par l'étude des symptômes localisés aux différentes régions de la face externe des circonvolutions.

Tumeurs de la région frontale antéro-supérieure. — Ces tumeurs s'accompagnent de troubles plus ou moins marqués de l'intelligence et du caractère associés parfois aux modifications du langage articulé lorsque la lésion s'étend du côté du pied de la troisième circonvolution frontale gauche. Cette localisation des tumeurs produit plus que toute autre des troubles paralytiques ou spasmodiques de la nuque et du tronc, ce qui confirme les données expérimentales fournies par Horsley. Je rapporte ici un fait curieux signalé par Rayet dans le *Lyon médical*, 1891. Il s'agit d'une fillette de neuf ans, qui était atteinte d'une tumeur tuberculeuse de la grosseur d'une petite noix, siégeant au niveau du lobe frontal droit, et qui dans le cours de la maladie, présenta des phénomènes *d'impulsions*, se frappant la tête avec le poing ou contre les objets voisins, se mordant les mains ou les bras, déchirant ses draps avec les dents, et qu'on fut obligé d'interner. On ne retrouvait chez ses ascendants ni maladie nerveuse, ni maladie mentale.

Starr a insisté sur l'importance de ces symptômes mentaux dans le diagnostic des lésions des lobes frontaux, et montre que dans certains cas, ils peuvent simuler les manifestations de l'hystérie.

Tumeurs de la région rolandique. — Ces tumeurs siègent au niveau des circonvolutions frontale ascendante, pariétale ascendante et du lobule paracentral. Il n'en est pas dont la symptomatologie soit mieux précisée. Elles donnent naissance suivant qu'elles siègent à la région inférieure, à la région moyenne, ou à la région supérieure

des circonvolutions rolandiques, par irritation et par destruction de ces centres, à des phénomènes convulsifs de la tête, du membre supérieur ou du membre inférieur appartenant au type Jacksonnien et à des paralysies. Nous n'insisterons plus maintenant sur cette forme spéciale d'épilepsie que nous avons suffisamment décrite et que nous avons considérée comme un des signes les plus précieux fourni par la clinique au chirurgien. Nous dirons seulement avec Séguin, pour citer des exemples (et il nous suffira pour les comprendre de nous reporter à la figure qui représente les localisations cérébrales dans l'état actuel de la science), qu'une tumeur atteignant « le pied de la deuxième frontale, et la partie voisine de la circonvolution pré-rolandique » produira d'abord de la parésie avec mouvements convulsifs de la face du côté opposé, auxquels s'ajouteront plus tard de l'aphasie motrice plus ou moins prononcée, de la parésie de la moitié de la langue, de la parésie et des spasmes de l'extrémité supérieure, surtout des doigts ; en dernier lieu paralysie permanente de la moitié de la main, aphasie et convulsions. Et ce qui se produit dans le point que nous venons de considérer, se produira, quel que soit le point des circonvolutions rolandiques où siège la tumeur ; il y a d'abord phénomènes convulsifs et parésiques bien localisés, puis ces mêmes phénomènes s'étendent aux parties voisines plus ou moins loin, enfin la parésie s'exagère jusqu'à la paralysie complète.

Les paralysies déterminées par une tumeur de l'écorce cérébrale occupent naturellement le côté opposé du corps et sont ordinairement flaccides au début; les réflexes et

la contractilité électrique des parties atteintes sont conservés. Mais bientôt, pour peu que la tumeur vienne à intéresser en même temps que la substance grise, la substance blanche sous-jacente, la paralysie prend le caractère spasmodique, s'accompagne d'exagération des réflexes, rarement des troubles trophiques et la contracture s'établit. Elle indique une dégénérescence secondaire d'une partie des fibres de la couronne rayonnante. A cette contracture secondaire, il faut opposer la contracture primitive qu'on observe parfois avec des tumeurs corticales annonçant une irritation méningée.

Tumeurs de la région temporale. — Nous avons vu qu'il existe au niveau de la première circonvolution temporale gauche, un centre présidant à la mémoire auditive des mots. Aussi les tumeurs de cette région s'accompagneront-elles de surdité verbale, c'est-à-dire de perte de la mémoire auditive des mots.

La paraphasie a été parfois observée, mais n'est pas constante.

L'acuité auditive est diminuée (soit pour une oreille et alors c'est celle du côté opposé) soit pour les deux oreilles ; il peut même y avoir surdité totale. Il faudra s'assurer qu'il n'existe pas une lésion de l'oreille interne ou moyenne capable d'expliquer les troubles auditifs.

Tumeurs du lobe pariétal. — Du côté gauche on observera les symptômes suivants : cécité verbale pure c'est-à-dire perte de la mémoire visuelle des mots, hémianopsie et quelquefois agraphie et paralysie.

A droite, les tumeurs peuvent aussi provoquer l'hémianopsie, mais non la cécité verbale. Cette hémianopsie de

nature homonyme n'est pas d'origine corticale, elle est due à l'interruption des conducteurs visuels dans leur trajet intra-crânien. Une tumeur du lobe pariétal, peut en s'enfonçant dans la substance blanche sous-jacente le détruire et amener l'hémianopsie.

Bernheim dans la *Revue médicale de l'Est* a rapporté deux cas de tumeurs du lobe pariétal du cerveau accompagnés de *troubles de l'équilibration* analogues à ceux que nous rencontrons dans les tumeurs du cervelet. Le fait, on le comprend, a une assez grande importance au point de vue du diagnostic de localisation.

Dans le premier cas, il s'agissait d'un homme, qui présenta d'abord un certain degré de titubation; peu à peu les troubles d'équilibration pendant la marche devinrent plus fréquents, de plus il y avait tendance au mouvement de manège de gauche à droite, alternant avec une tendance manifeste au recul.

Dans le deuxième cas, il s'agissait d'une femme qui présentait surtout de la tendance au recul et à la chute en arrière, plus une tendance au mouvement de manège de gauche à droite.

Et l'auteur ajoute, comme nous le verrons, qu'en général la tendance aux impulsions irrésistibles se localise dans le cervelet. Mais d'autres observations dues à Mesnet, Laborde, Friedreich, Pétrina, montrent que ces phénomènes n'appartiennent pas seulement aux lésions du cervelet.

Dans les centres nerveux, nous dit Bernheim, il faut toujours se méfier des phénomènes à distance. Il n'en est

pas moins vrai que ces faits peuvent induire en erreur sur le siège précis de la tumeur.

Tumeurs du lobe occipital. — Je rappelle ici que pour notre maître, le Dr Déjerine et son élève Vialet « le centre cortical de la vision occupe toute l'étendue de la face interne du lobe occipital; il est limité en avant par la scissure perpendiculaire interne, en haut par le bord supérieur de l'hémisphère, en bas par le bord inférieur de la troisième occipitale, en arrière par le pôle occipital. »

Or, les tumeurs du lobe occipital, envahissant la région du cunéus s'accompagneront d'hémianopsie homonyme, mais cette fois d'origine corticale. Les cas d'hémianopsie d'origine corticale dus à des tumeurs ne sont pas très nombreux. Dans les *Mémoires* de Seguin, Monakow, Henschen, Wilbrand, Vialet, sur 88 observations d'hémianopsie d'origine corticale, on trouve dix cas seulement de tumeurs cérébrales.

Enfin certaines tumeurs de la région occipitale peuvent à travers la tente du cervelet, comprimer de haut en bas cet organe et donnent lieu aux accidents des tumeurs cérébelleuses, tels que le nystagmus et la marche titubante.

Tumeurs de la base du cerveau. — Nous allons étudier leurs symptômes en procédant d'avant en arrière.

Les tumeurs qui répondent à la fosse cérébrale antérieure s'accompagnent de troubles visuels précoces, d'abord limités à un seul œil, puis aux deux ; les troubles

olfactifs peuvent exister, se traduisant par des sensations d'odeurs mauvaises. La branche ophtalmique de Willis, les nerfs moteurs de l'œil peuvent être atteints à un moment donné; et alors, des troubles en rapport avec les fonctions de ces nerfs seront observés.

Les tumeurs qui répondent à la fosse cérébrale moyenne se trouvent en rapport avec des nerfs importants et donneront naissance à des manifestations assez caractéristiques.

Les tumeurs qui siègeront à la partie antérieure de la fosse comprimeront les nerfs qui traversent la fente sphénoïdale (pathétique, ophtalmique, moteurs oculaires commun et externe) donnant naissance à des phénomènes de paralysie variables avec le nerf lésé ; plus en arrière, les tumeurs en se développant, atteindront le ganglion de Gasser, et les trois branches qui en partent ainsi que les nerfs moteurs de l'œil. Le chiasma et la bandelette optique seront atteints plus tardivement; enfin, on pourra observer des signes de compression du pédoncule correspondant.

Je ne peux décrire ici en détail les paralysies provoquées par la compression ou la lésion des nerfs précédents, ce serait nous entraîner beaucoup trop loin. Il suffit de savoir que ces paralysies peuvent être observées avec leurs signes ordinaires. Quant aux différents filets du nerf trijumeau, ils résistent d'une façon inégale ; les filets moteurs continuent à fonctionner normalement ; il n'y a pas ou très rarement de paralysies ou de contractures de la mâchoire; les filets sensitifs eux-mêmes réagissent iné-

galement; telle ou telle branche du trijumeau est particulièrement atteinte de névralgie.

Nous savons que les centres de l'olfaction et du goût ont été localisés dans la circonvolution de l'hippocampe ou partie inférieure du lobe temporo-sphénoïdal. Or, Jackson, Beever, Anderson, cités par Horsley, ont montré que des tumeurs de la face inférieure du lobe temporal donnaient naissance à des hallucinations du goût et de l'odorat, ce qui est en rapport avec les données de Ferrier. Il y a, peut-être, quelques restrictions à faire à ce sujet, car ces données sur les localisations ne paraissent pas absolument certaines.

Les tumeurs siégeant au niveau de la face inférieure du lobe occipital, ne sont séparées du cervelet que par la tente du cervelet, et peuvent donner naissance, nous l'avons déjà dit, aux symptômes des tumeurs du cervelet.

Tumeurs de la glande pituitaire. — Je rattache aux tumeurs de la base la description *des tumeurs de la glande pituitaire*, qui n'intéressent le chirurgien qu'au point de vue du diagnostic différentiel avec certaines tumeurs de l'orbite ou des fosses nasales nécessitant une intervention chirurgicale. Elles peuvent, en effet, envoyer dans l'orbite ou les cavités nasales, des prolongements qui peuvent faire penser à une tumeur primitive de cette cavité.

Leclerc, dans la *Revue de médecine* 1887, croit le diagnostic possible et attribue aux tumeurs de l'hypophyse les phénomènes cliniques suivants :

« 1° Amaurose double rapidement considérable;

« 2° Au début, une discordance entre les signes subjectifs déjà très marqués et les signes insignifiants ou nuls

révélés par l'examen du fond de l'œil (signe de Bernhardt) ;

« 3° Une opthalmoplégie toujours double, parfois complète et totale, avec abolition du réflexe pupillaire ;

« 4° L'absence de phénomènes paralytiques et de troubles sensitifs du côté de la motilité et de la sensibilité générale.

Il me semble cependant, en ce qui concerne cette dernière proposition, que la tumeur en s'étendant peut atteindre les pédoncules cérébraux et déterminer des phénomènes paralytiques.

Avant de quitter l'étude des tumeurs du cerveau, je désire encore parler des tumeurs intra-cérébrales, dont quelques-unes, comme nous le verrons plus tard, peuvent être du domaine chirurgical.

Tumeurs du corps calleux. — Nos auteurs français parlent peu des symptômes relatifs à ces tumeurs. Elles ont fait au contraire en Allemagne l'objet de travaux intéressants, publiés par Bristowe d'abord, et repris plus tard par Giese dans *Arch. f. Psych.*, 1893.

Les signes cliniques donnés par ces auteurs pour le diagnostic des tumeurs du corps calleux sont les suivants :

1° La progression constante dans les symptômes de la maladie ;

2° Le petit nombre des phénomènes généraux des tumeurs, comme céphalée, vomissements, attaques apoplectiformes et épileptiformes, névrite optique ;

3° Troubles profonds de l'intelligence, stupidité, somnolence ;

4° Phénomènes hémiparétiques ;

5° Absence de tout symptôme du côté des nerfs cérébraux.

Gièse a réuni 13 cas de tumeurs du corps calleux, dont la grande majorité desquels ces symptômes étaient vrais.

Enfin si dans une tumeur cérébrale, les symptômes sont ceux d'une tumeur du corps calleux et qu'il existe en outre des signes parlant en faveur d'une participation du cervelet, il est probable que la tumeur est localisée au bourrelet du corps calleux.

Tumeurs du centre ovale, des noyaux gris centraux, de la capsule interne. — Les tumeurs occupant la partie antérieure et moyenne de la couronne rayonnante, et surtout la capsule interne dans ses deux tiers antérieurs, donneront lieu à l'hémiplégie vulgaire, progressive, ou plus souvent à début brusque marqué par une attaque d'apoplexie.

La paralysie motrice est suivie à peu près nécessairement de contracture secondaire (Darier).

La lésion du tiers postérieur de la capsule interne s'accompagne d'hémianesthésie cérébrale, qui peut être sensitivo-sensorielle et parfois d'hémichorée ou d'athétose.

On ne sait pas exactement, nous dit M. Darier, *ce que la destruction de la couche optique et du corps strié* ajoutent au tableau. *Les tumeurs circonscrites de ces noyaux ne peuvent être diagnostiquées.*

Tumeurs du cervelet. — En général la céphalalgie ou le vertige constituent les premiers signes de la maladie ;

puis au bout d'un certain temps survient la titubation cérébelleuse. Ces symptômes d'abord intermittents deviennent bientôt permanents. Mais le début en général est lent et progressif ; dans un cas cependant signalé par Pasquale de Michele, 1894, les accidents du début eurent un caractère assez aigu pour faire poser le diagnostic de méningite.

La céphalalgie est un des signes les plus constants : c'est une douleur tenace siégeant le plus souvent au niveau de la région occipitale ; mais elle peut être frontale ou occuper toute la tête, parfois elle s'irradie vers le cou. Elle peut être assez violente pour arracher des cris aux malades, c'est là un caractère sur lequel il importe d'insister.

Tantôt elle est continue, tantôt elle revient par accès.

Les mouvements l'exaspèrent, aussi les malades cherchent-ils à immobiliser leur tête ; le plus souvent elle est immobilisée en opisthotonos.

Parfois la douleur disparaît avec les progrès de la maladie.

Les vomissements muqueux, bilieux, ou alimentaires, sont très fréquents ; ils se font sans effort, et sont analogues aux vomissements cérébraux.

Le vertige est un symptôme du début, fréquent et intense.

Le plus souvent il existe avec la titubation, mais cependant il peut y avoir indépendance des deux symptômes. Au début le vertige a lieu seulement pendant la station debout, mais plus tard il existe même lorsque le malade est assis ; tantôt ce sont les objets qui semblent tourner

autour du malade, tantôt il lui semble que son corps est entraîné dans un mouvement oscillatoire.

Les troubles de la station constituant la titubation cérébelleuse, qui sont la partie la plus intéressante du tableau clinique des tumeurs du cervelet, ont été bien étudiées par Duchenne de Boulogne, qui rapprocha la titubation cérébelleuse de celle qui existe dans l'ivresse alcoolique. Elle se produit pendant la marche et la station debout et varie beaucoup dans son intensité.

Le malade peut présenter d'une façon frappante le tableau de l'homme ivre, au point que dans certains cas on a pu accuser d'ivresse des malheureux qui présentaient la démarche cérébelleuse.

A un degré extrême, le trouble de l'équilibre est tel que le malade ne peut rester debout même avec un point d'appui : il tombe et cette chute est due à l'augmentation continue de la titubation, dont elle est, le dernier terme ; elle survient lorsque les oscillations du corps sont telles qu'elles dépassent les limites compatibles avec l'équilibre.

Dans un cas rapporté par Bernheim la chute était précédée par une sorte d'aura, caractérisée par des fourmillements remontant des orteils le long de la jambe droite.

Le sens de la chute est variable et a donné lieu à quelques discussions ; on a dit que les malades chancelaient, en marchant, du côté opposé à celui de la tumeur.

Or, sur vingt cas signalés par Starr, il y en a 16 où le malade tendait à tomber du côté opposé à sa lésion, dans quatre du côté où elle se trouvait.

La projection dans un sens déterminé, toujours le

même, n'existe que si le pédoncule cérébelleux moyen est intéressé, directement ou indirectement. Du reste, il il peut y avoir tendance à tomber non d'un côté, *mais en avant ou en arrière*, et la valeur physiologique de ce phénomène n'est pas bien établie.

On admet généralement que la démarche titubante est liée à une lésion primitive du vermis ou à une lésion d'un des lobes latéraux ayant envahi secondairement le vermis. Mais des observations contraires, prouvant qu'il ne faut pas attacher une trop grande importance à ce signe de localisation, ont été rapportées par Becker et Ackermann qui ont observé la lésion du vermis, alors que les malades n'avaient présenté aucun phénomène d'ataxie cérébelleuse, ce qui peut tenir à l'intégrité partielle de ce lobe. Enfin l'ataxie cérébelleuse peut exister, alors que le cervelet n'est pas atteint. Brun l'a constaté dans quatre cas de tumeurs du lobe frontal. Ce signe n'a donc pas une valeur absolument pathognomonique.

Les membres supérieurs sont parfois intéressés comme les membres inférieurs; l'incoordination et une certaine difficulté dans les mouvements de préhension n'y sont pas exceptionnelles.

La position de la tête dans les tumeurs du cervelet est un signe sur lequel nous tenons à insister.

La tête peut être fléchie en avant, ou encore en pleurosthotonos, mais le plus souvent elle est en opisthotonos, il y a une raideur de la nuque absolument analogue à celle du tétanos : Mackenzie, Jackson, Griesinger en ont signalé des exemples, et je dois à M. le Dr Merklen une observation dans laquelle ce symptôme, coïncidant

avec une douleur atroce de la région de la nuque, est des plus frappants.

L'asthénie musculaire est parfois très marquée au cours des tumeurs du cervelet; et l'on peut trouver tous les intermédiaires entre la faiblesse musculaire minime et une faiblesse extrême.

Indépendamment des symptômes précédents, qui jouent un rôle très important dans le diagnostic des tumeurs du cervelet, il existe d'autres symptômes qu'on rencontre dans beaucoup d'affections cérébrales : l'amblyopie et l'amaurose viennent immédiatement après les grands signes de localisation cérébelleuse ; elles s'accompagnent de troubles pupillaires variés; le plus souvent les pupilles sont inégales. Ce trouble visuel, en rapport avec des lésions de la pupille analogues à celles des tumeurs cérébrales, ne proviennent pas de la lésion du cervelet lui-même. Elles trouvent leur explication, soit dans la compression des tubercules quadrijumeaux, soit dans la compression de la grande veine de Galien, qui amène avec elle une hydrocéphalie ventriculaire abondante. Le troisième ventricule distendu peut agir par compression, nous l'avons vu, sur le chiasma des nerfs optiques. Or, les tumeurs du cervelet, bridées à leur partie supérieure par la tente du cervelet, tendent à se développer en bas et en avant, comprimant les parties correspondantes et en particulier les veines émissaires des parties centrales du cerveau d'où hydrocéphalie. La compression ou la destruction des organes voisins se manifeste par des symptômes variables; et d'abord par des phénomènes de paralysie; les paralysies des membres sont rares; on peut

cependant observer des hémiparésies et même des hémiplégies. Pour Mayet, de Lyon, ces troubles moteurs trouveraient leur explication dans la compression des pyramides antérieures. De même, la compression des pyramides postérieures, serait la cause des phénomènes d'engourdissement et de fourmillement observés dans quelques cas.

Le tremblement et la contracture signalés quelquefois ne sont pas imputables à la lésion du cervelet. Ils sont dûs soit à la compression de la protubérance et du bulbe, soit à l'excitation à distance d'autres territoires encéphaliques.

En ce qui concerne les *réflexes*, Russel et Horsley insistent sur l'exagération des réflexes du côté correspondant à la lésion dans les lésions destructives du cervelet, contrairement à ce qui arrive dans les lésions destructives du cerveau qui exagèrent les réflexes du côté opposé à la lésion.

On observe également des phénomènes de compression du côté des nerfs crâniens qui occupent la région de la fosse cérébrale postérieure ; alors apparaissent des paralysies du moteur oculaire commun, du moteur oculaire externe, du pathétique, du facial, mais elles sont rares. La compression de l'acoustique sera suivie de bourdonnements d'oreilles et de surdité, celle du glosso-pharyngien s'accompagnera de troubles du goût vers la base de la langue, celle du pneumogastrique de ralentissement du pouls et de vomissements, celle du spinal et de l'hypoglosse de troubles de la phonation et de la déglutition.

Le *nystagmus* s'observe assez fréquemment dans le tumeurs bulbo-protubérantielles et du cervelet. On sait que Darel a déterminé artificiellement du nystagmus chez des animaux, par excitation mécanique de l'angle supérieur du quatrième ventricule. Aussi Revilliod, Cadet de Gassicourt, Abadie, Caussade, ont-ils rapporté des exemples de tumeurs siégeant dans les régions susnommées et accompagnées du nystagmus. Caussade a signale le nystagmus unilatéral dans un cas de lésion latérale et le nystagmus bilatéral dans un cas de lésion médiane. Le nystagmus pourrait donc servir à faire diagnostiquer le côté de la lésion.

Des *troubles trophiques* ont été également signalés ; ce sont des troubles trophiques de la peau, ou encore de la cornée et de l'iris. Une observation d'iritis, développée dans un des yeux plusieurs mois avant l'apparition de tout autre phénomène morbide, a été rapportée par Vignal dans les *Archives de médecine militaire* (mai 1894).

L'intelligence reste généralement intacte, mais comme troubles psychiques on peut rencontrer un état d'hébétude analogue à celui des tumeurs cérébrales.

Je désire rapprocher de ces troubles psychiques des manifestations d'ordre hystérique qui ont été signalées tout récemment au cours des tumeurs du cervelet par le Dr Auvray de Caen *(Bulletins de la Société anatomique*, 1895) et par le Dr Merklen dans une observation inédite. Ces symptômes hystériques, qui peuvent se greffer sur ceux d'une tumeur, montrent combien est difficile dans certains cas le diagnostic entre l'hystérie et les tumeurs

cérébelleuses surtout dans les premières périodes de la maladie.

Dans le cas rapporté par le Dr Auvray, on retrouve dans les antécédents héréditaires, l'aliénation mentale ; on retrouve l'hystérie dans les antécédents héréditaires du malade observé par le Dr Merklen.

Dans le premier cas, l'administration du traitement spécifique suffit une première fois pour amener une amélioration notable des symptômes, puis les troubles reparurent, pour s'améliorer de nouveau, très sensiblement, au moment où on administra au malade une potion fantaisiste (eau colorée et aromatisée avec de l'eau de fleurs d'oranger), en lui affirmant qu'avec ce moyen on était certain d'obtenir la guérison.

Le deuxième cas se rapproche beaucoup du précédent; le malade qui présentait des vomissements, de la constipation, une céphalée intense, fut traité par l'antipyrine qui améliora son état jusqu'au jour où l'apparition de nouveaux vomissements fut mise par le malade sur le compte de l'antipyrine, qu'on dut suspendre. Son état s'aggrava et bientôt survint un état mental hystérique manifeste, joint à de l'aboulie et à un état apathique très prononcé ; ces symptômes firent penser à l'hystérie. Traité par l'hydrothérapie, il en éprouva pendant une semaine les meilleurs résultats, puis il retomba dans un état bizarre, refusant de se lever et de prendre de la nourriture, qui, disait-il, provoquerait des vomissements.

Le médecin de l'établissement l'ayant menacé de la sonde œsophagienne, il se mit à manger et digéra parfaitement. Une telle amélioration survint que le malade

put assister en habit à une soirée qui fut donnée dans l'établissement. Puis peu à peu les symptômes d'une tumeur du cervelet se confirmèrent, et le diagnostic fut porté par le Dr Merklen. Il faut encore signaler que le malade ayant quitté l'établissement hydrothérapique pour rentrer dans sa famille, présenta une nouvelle amélioration remarquable de tous les symptômes, il se mit à rire, ce qu'il n'avait pas fait depuis longtemps. Puis les désordres antérieurs réapparurent pour ne plus céder.

On conçoit facilement combien ces accidents hystériques que l'on doit peut-être rattacher à une diathèse nerveuse antérieure à la manifestation cérébelleuse, peuvent induire en erreur à une époque où le tableau clinique de l'affection du cervelet est loin d'être complet.

Tumeurs des tubercules quadrijumeaux.— Je ne trouve dans les auteurs aucune mention de ces tumeurs, qui cependant peuvent nous intéresser à cause du diagnostic différentiel parfois délicat avec les tumeurs du cervelet.

C'est pour cela même que je les place immédiatement après l'étude de ces dernières. Qu'on se reporte à une coupe transversale de l'axe nerveux passant par les tubercules quadrijumeaux antérieurs, et montrant les rapports de ces organes avec les parties voisines, en particulier avec les noyaux du moteur oculaire commun, il sera facile de comprendre la nature des accidents observés au cours des tumeurs quadrijumelles.

Nothnagel (Brain, 1889) a signalé, en outre, des signes ordinaires des tumeurs cérébrales, comme signes caractéristiques

1° Une démarche incertaine, titubante surtout quand elle apparaît comme premier symptôme ;

2° Une ophtalmoplégie, qui affecte les deux yeux, mais non d'une façon tout à fait symétrique, ni tous les muscles dans la même mesure.

Mais Bruns dans les *Archiv. fur Psychiatrie* (1894). a rencontré les mêmes symptômes au cours d'une tumeur cérébelleuse et considère qu'on ne peut accepter comme certain le syndrôme de Nothnagel. Et Bruns ajoute : « L'ataxie cérébelleuse » ne me semble point encore au-dessus de toute critique.

Bien des considérations semblent m'indiquer qu'elle serait « bulbaire » et occasionnée par une pression de la tumeur sur la moëlle allongée. On voit qu'en définitive le diagnostic entre les deux localisations est fort difficile.

Tout récemment Ernst Weinland, dans les *Archiv. fur Psychiat.* 1894, dit avoir observé 9 fois sur 19 cas signalés de tumeurs quadrijumelles, des troubles auditifs. Le tubercule quadrijumeau antérieur serait en rapport avec les phénomènes de la vision, et il considère que le tubercule postérieur constitue un relai immédiat entre les impressions auditives et les mouvements oculaires.

Il ajoute aux signes de Nothnagel : ataxie cérébelleuse et ophtalmoplégies, les troubles de l'audition.

Tumeurs des pédoncules cérébraux. — Nous serons bref sur ces tumeurs qui n'ont d'intérêt qu'au point de vue clinique.

Leur histoire se résume dans l'existence du syndrome de Weber, qui est caractérisé par la paralysie directe de

la troisième paire d'un côté et par une paralysie des membres, du facial et de l'hypoglosse du côté opposé. Il suffit de se rappeler l'anatomie de la région pour comprendre ces manifestations.

Tumeurs de la protubérance. — La paralysie alterne de Gubler en constitue le signe classique. Mais dans ce cas la lésion doit siéger dans la partie antérieure de la protubérance, après l'entrecroisement des faciaux, avant l'entrecroisement des faisceaux pyramidaux. Les tumeurs étendues s'accompagnent de troubles de la sensibilité.

Les névralgies trifaciales sont très fréquentes par lésion du trijumeau. On observe souvent les paralysies oculaires conjuguées (droit externe du côté de la lésion, droit interne du côté opposé).

Enfin on peut noter des troubles dans la déglutition et dans l'articulation des mots. La polyurie, la glycosurie, l'albuminuerie se rencontrent.

Dans un cas signalé par Meyer dans les *Annales de la Charité*, 1889, une tumeur de la protubérance donnait naissance à un bruit très musical, comme un sifflement isochrone à la systole cardiaque et perceptible sur toute l'étendue du crâne. Il s'agissait d'une tumeur très vasculaire, simulant une tumeur anévrysmale.

Tumeurs du bulbe. — Le bulbe est rarement atteint de tumeur.

Il s'agit en général de tumeurs du voisinage venant comprimer le bulbe, une tumeur du cervelet par exemple.

Le facial, le glosso-pharyngien, la pneumogastrique, le spinal, l'hypoglosse sont alors envahis, et l'on peut avoir le tableau de la paralysie labio-glosso-laryngée ; le trijumeau, les nerfs moteurs de l'œil peuvent être également atteints. Des paralysies surviennent avec contractions précoces ; souvent les contractions s'installent d'emblée. Notons que la paralysie ne s'accompagne pas d'atrophie musculaire, ni de contractions fibrillaires.

Les troubles de la sensibilité sont rares. Plus fréquemment pour ces tumeurs que pour toutes les autres, on note l'albuminurie, la glycosurie, la dyspnée.

On observe souvent la mort subite.

Je désire encore insister avant d'aborder le diagnostic, sur les caractères propres à certaines tumeurs, anévrysmes, kystes hydatiques, kystes dermoïdes.

Les *anévrysmes* se traduisent par des symptômes généraux de compression et des symptômes de compression locale analogues à ceux des tumeurs en général. Il faut insister cependant sur les accidents de vertige, de lypothymie, sur les accidents d'anémie de telle ou telle portion du cerveau observés. Parfois les malades ont perçu un souffle permanent avec renforcements, phénomène des plus pénibles ; Pitres a proposé de pratiquer l'auscultation de la tête, qui donne des renseignements très exceptionnellement.

En ce qui concerne les *kystes hydatiques* et les *kystes dermoïdes*, on ne saurait citer en dehors des symptômes propres aux tumeurs de signe pathognomonique, — le diagnostic ne peut être fait que par exclusion et encore il est bien difficile.

Les *hématomes*, qu'ils succèdent à des traumatismes crâniens ou qu'ils surviennent spontanément au cours d'une éruption de purpura comme dans le cas rapporté par Siguier dans sa thèse et observé par le professeur Raymond, s'accompagneront comme les tumeurs de symptômes de compression générale et de compression locale en rapport avec le point où ils siègeront.

La marche progressive des symptômes est une précieuse indication de l'hémorrhagie en surface. Mais dans certains cas, les symptômes généraux peuvent exister seuls sans symptômes locaux et alors l'intervention est fort hasardeuse.

DIAGNOSTIC

Tous les signes que nous venons de passer en revue, nous permettront dans beaucoup de cas, après examen approfondi du malade, d'arriver à présumer l'existence de la tumeur. Mais bien des affections cérébrales réalisent le même tableau clinique, et ce sont elles que nous allons étudier.

Abcès. — Le diagnosiic entre une tumeur cérébrale et un abcès varie comme difficulté suivant les circonstances. Le diagnostic est facile entre des abcès aigus, avec température élevée, survenant à la suite de traumatismes. Mais il en est tout autrement d'abcès à marche chronique évoluant d'une façon insidieuse, sans élévation de température, pouvant s'accompagner des signes de compression générale ou locale et qui ne sont reconnus souvent que par l'exploration chirurgicale (qui du reste ne peut être nuisible au malade).

Il ne faudrait donc pas croire qu'un abcès doive fatalement s'accompagner d'élèvation de température, au contraire comme l'a remarqué Wille depuis longtemps.

Je crois qu'en pareille circonstance le meilleur élément

de diagnostic réside dans la recherche des antécédents ; s'il est des cas où l'abcès du cerveau peut succéder à la pyohémie, où à des suppurations du poumon ou d'autres organes, il faut bien savoir qu'indépendamment des traumatismes, on l'observera souvent à la suite de lésions suppuratives de l'oreille moyenne ou des cavités des sinus. Aussi pour arriver à un diagnostic à peu près certain, devra-t-on toujours s'enquérir de l'état de ces cavités.

Intoxication urémique. — Dans les accidents urémiques comme dans les cas de tumeurs on peut avoir de la céphalalgie, des vomissements, une diminution de la vision avec lésions de névro-rétinite, et des attaques convulsives. Macé a rapporté en 1894 dans les *Bulletins de la Société anatomique*, le cas d'une tumeur cérébrale observée chez une femme enceinte de huit mois, et qui donna naissance à des attaques absolument analogues aux attaques d'éclampsie. Mais l'absence d'albuminurie permit d'écarter le diagnostic d'éclampsie.

L'examen des urines, basé sur la recherche de l'albumine et des cylindres, joue donc dans l'espèce un rôle capital. L'examen du cœur et des vaisseaux sera également indispensable. La céphalalgie est moins pénible dans le mal de Bright. Dans l'examen du fond de l'œil il faudra attacher une réelle valeur à l'existence de taches blanches de la rétinite albuminurique.

Encéphalopathie saturnine. — Peut se rapprocher des tumeurs cérébrales par sa céphalée, ses vomissements

ses convulsions, sa névrite optique. Le premier soin du clinicien sera de s'enquérir de la profession du malade ; il recherchera le liseré gingival, et dans les antécédents, l'existence des coliques de plomb, de la constipation opiniâtre, de l'anémie, de la paralysie des extenseurs du poignet. Le diagnostic ne présente pas en général de grande difficulté.

Hystérie. — L'hystérie, cette grande simulatrice que l'on peut accuser de tous les méfaits, peut simuler d'autant mieux les tumeurs cérébrales qu'elle greffe souvent ses symptômes sur ceux des tumeurs. Nous avons déjà insisté sur les accidents hystériques survenant au cours des tumeurs du cervelet et du lobe frontal, et rendant parfois le diagnostic fort difficile, surtout au début de la maladie.

Tous les symptômes des tumeurs peuvent se rencontrer dans l'hystérie, aussi faudra-t-il avec grand soin rechercher les stigmates hystériques.

Puis dans l'hystérie la douleur est rarement très intense, les paralysies partielles sont plus rares ; les anesthésies sont mieux marquées.

Méningites. — Il est indispensable au point de vue du diagnostic de diviser les méningites : en méningites aiguës et méningites chroniques. Les premières sont d'un diagnostic facile, les secondes d'un diagnostic parfois fort difficile.

Dans les méningites aiguës, il y aura élévation de température, délire, évolution rapide de la maladie.

L'étude des causes à incriminer aura ici une très grande importance ; l'existence d'une maladie infectieuse, telle que rougeole, scarlatine, variole, etc., mettra sur la voie du diagnostic.

La méningite chronique circonscrite en plaques peut de tout point simuler une tumeur.

Dans les deux affections, on rencontre la céphalalgie, les vomissements, la névrite optique double, les convulsions locales ou généralisées, parfois aussi les paralysies partielles.

Les observations rapportées sont nombreuses, où une tumeur cérébrale a simulé la méningite tuberculeuse. Cabadé en a signalé un exemple curieux dans la *Revue des maladies de l'enfance :* Cadet de Gassicourt, dans son *Traité clinique des maladies de l'enfance*, a insisté sur ce fait. Et récemment encore dans l'observation inédite du Dr Merklen à laquelle je faisais allusion, les symptômes du début, mal de tête, rate manifestement augmentée de volume, raie vaso-motrice, phénomène de la corde musculaire, firent penser à la méningite tuberculeuse.

Ce sont en général les symptômes du début qui simulent la méningite et peuvent égarer le diagnostic. Et c'est en se basant sur les derniers actes de la maladie que le diagnostic peut être fait.

On s'appuiera sur la marche générale de l'affection, sur sa durée moins longue dans la méningite. La température est plus élevée dans la méningite, le pouls fréquent au début, devient ensuite lent et irrégulier. La névrite optique est moins intense ; la constatation de tubercules dans

la choroïde fera diagnostiquer une méningite tuberculeuse.

La céphalalgie est moins limitée et moins intense ; on note des hypéresthésies sensitives ou sensorielles (photophobie).

La constipation, les phénomènes délirants, la raideur des muscles de la nuque, les grincements de dents, sont plus spéciaux à la méningite.

Enfin la méningite est plus fréquente chez les jeunes enfants que les tumeurs cérébrales.

Migraine. — Dans la migraine ce sont les formes irrégulières, surtout celle qui est associée à l'hystérie, qui prêtent à confusion.

Il faudra tenir compte dans la migraine de la périodicité des attaques, du caractère de la douleur, de l'absence de tout symptôme en dehors des accès, de l'absence de névrite optique, et quelquefois de l'efficacité du traitement.

Démence. — Nous avons signalé à propos des tumeurs du lobe frontal des accidents cérébraux pouvant simuler la folie. Il faudra donc, en présence de pareils accidents, rechercher tout d'abord si la folie n'existe pas dans les antécédents héréditaires. On éliminera cette affection si l'interrogatoire des proches parents n'a rien révélé de suspect, et si on constate des céphalalgies intenses, des vomissements, de la névro-rétinite et des paralysies localisées.

La sclérose cérébrale est une maladie de l'enfance

donnant lieu à des troubles intellectuels, à de l'épilepsie, à des paralysies. Mais on n'y observe ni la stase papillaire, ni les vomissements, ni surtout la céphalée des tumeurs.

La paralysie générale a été diagnostiquée dans des cas de tumeurs parasitaires multiples. Mais dans la paralysie générale, les troubles délirants du début, l'absence de la papillite, la céphalée peu marquée, les troubles de la parole, les tremblements de la langue, des lèvres et des extrémités, l'allure spéciale des désordres intellectuels permettent le diagnostic.

L'hémorrhagie cérébrale et le ramollissement peuvent se transformer en foyer kystique, dont la symptomatologie est celle des tumeurs. Le plus souvent, il s'agit de malades âgés et athéromateux, chez lesquels est survenue brusquement avec un peu de céphalée préalable, une attaque d'apoplexie, suivie d'hémiplégie : mais il n'y a pas d'attaques épileptiformes ; la névrite optique manque. Le diagnostic est possible le plus souvent.

Les tumeurs du cervelet pourront être confondues avec les affections suivantes.

La névralgie occipitale aura pour elle ses points douloureux spéciaux et l'hypéresthésie.

Les maladies de l'estomac donnent lieu à des vomissements et des vertiges ; mais alors existent des phénomènes de dyspepsie susceptibles de s'améliorer par le traitement, et les vomissements, qui dans les tumeurs cérébrales se font sans effort et sans douleur, sont douloureux dans les affections stomacales.

Le vertige de Ménière par les vomissements, les ver-

tiges, parfois la titubation qui l'accompagnent peut être une cause d'erreur. Mais celle-ci sera bien vite évitée, si l'on a soin de constater l'absence de céphalée, et de troubles visuels, et au contraire l'existence de troubles auriculaires.

L'ataxie locomotrice est l'affection qui simule le plus les lésions du cervelet, si on se contente d'examiner superficiellement le malade.

Au lieu de marcher en zigzag, et de présenter la démarche de l'homme ivre, comme le cérébelleux, l'ataxique ne décrit aucun zigzag, il lance follement ses jambes en l'air, pour les rejeter avec force sur le sol. Enfin le tableau clinique de l'ataxie rend toute erreur de diagnostic impossible.

Tumeurs de l'orbite. — Audry, dans le *Lyon médical* 1888, à propos d'une observation de cancer de la glande pituitaire, qui envoyait dans les cavités orbitaires deux prolongements antérieurs englobant les nerfs optiques, a montré combien était difficile le diagnostic entre une tumeur primitive de l'orbite, et un néoplasme qui envahit secondairement l'orbite et qui n'est que le reflet d'une tumeur primitive de l'encéphale. (Cas de Græfe et Virchow).

Il y a dans le diagnostic un intérêt pratique, bien mis en lumière par Audry. « Dans ce cas des erreurs de trai-
« tement peuvent être commises. Le médecin peut croire
« à l'existence de ces cancers de l'œil qui sont si fré-
« quents dans les premières années de la vie, et il peut
« pratiquer l'énucléation des globes oculaires. Les symp-

« tômes sont à peu près les mêmes. On a les trois pério-
« des dans l'un et l'autre cas : 1° exophtalmie qui débute ;
« 2° perte complète de la vue ; 3° moignon hideux qui
« fait hernie à travers les paupières.

« Cependant dans le cancer primitif des globes oculai-
« res, Græfe et tous les oculistes signalent dans les deux
« premières périodes des *tâches néoplasiques blanchâ-*
« *tres* qui parsément la rétine et se réunissent pour for-
« mer une tumeur gagnant vers le cristallin, en produi-
« sant peu à peu un aspect tout particulier du globe
« caractérisé par un reflet métallique particulier, visible
« à l'œil nu (œil de chat amaurotique). Dans le cas d'Au-
dry, il y avait seulement de la névro-rétinite. Dans le cas
de tumeur encéphalique, on pourra se guider sur la bila-
téralité fréquente des troubles oculaires, et sur l'existence
des troubles cérébraux.

Ostéites suppurées de la base. — Le professeur Panas
insiste dans son « Traité des maladies des yeux » sur le dia-
gnostic différentiel entre cette variété d'ostéite et les
tumeurs du cerveau.

« La plus commune des ostéites suppurées de la base
« est celle du sinus sphénoïdal souvent affecté dans le
« cours de l'ozène et autres maladies des fosses nasales.
« L'inflammation partie de l'os détermine une méningite
« basilaire plastique ou suppurative qui s'accompagne de
« papillite par stase des plus caractérisées.

« Dans un cas de ce genre on a diagnostiqué : tumeur
« du cerveau ; à l'autopsie du pus et des néo-membranes
« remplissaient l'hexagône cérébral et englobaient dans

« leur masse le chiasma. Weichselbaum, Ruault, Schœf-
« fer, Berger citent des observations analogues. Kaplan
« insiste sur deux symptômes objectifs importants : la
« *rougeur érysipélatoïde* de la racine du nez avec tumé-
« faction des paupières, et des *écoulements purulents*
« dans le nasopharynx se produisant en général le matin,
« ou quand le malade penche la tête ».

A propos du diagnostic différentiel des *tumeurs anévrysmales*, il est un point sur lequel je désire insister, car Horsley dans son « *Diagnostic différentiel des tumeurs cérébrales* » en a signalé un exemple, c'est la possibilité de confondre une tumeur anévrysmale avec l'*anémie*. Voici le cas rapporté par M. Horsley et auquel je viens de faire allusion ; il s'agit d'une jeune fille examinée à Queen'Square Hôpital par les Drs Ferrier et Horsley. Elle souffrait de névrite optique, de violents maux de tête, de nausées, et lorsqu'elle fut examinée pour la première fois par Ferrier, elle présentait un certain degré d'hémiparésie.

On constatait dans la fosse cérébelleuse droite, à égale distance entre le centre de la fosse et le sinus latéral, un bruit sourd et localisé. Le diagnostic parut être : tumeur vasculaire de la fosse cérébelleuse et l'état anémique paraissait secondaire et non primitif. On pratiqua la ligature de la carotide primitive et de la vertébrale droite. La malade guérit ; la névrite optique, les maux de tête, les bruits cérébelleux disparurent. Mais on continua le traitement de l'anémie. Et M. Horsley ajoute : « quoiqu'on ait pu se trouver en présence d'une tumeur vasculaire guérie par la ligature des vaisseaux, j'incline à penser

qu'il s'agissait là d'un cas d'anémie ayant entraîné une erreur de diagnostic. » On le voit les soufflets vasculaires des vaisseaux du cou observés dans l'anémie peuvent en se propageant jusqu'à la base du crâne en imposer pour une tumeur vasculaire.

J'admets maintenant, après cette longue étude clinique et diagnostique, que nous sommes en mesure d'affirmer l'existence de la tumeur. Le diagnostic pour être complet demande que nous répondions aux trois questions suivantes :

Quel est le siège de la tumeur ?

Y a-t-il une ou plusieurs tumeurs ?

Quelle est la nature de la tumeur ?

Diagnostic du siège. — Il s'agit de savoir si la tumeur est d'origine osseuse, si elle naît aux dépens des méninges, ou si elle est à proprement parler cérébrale.

Souvent le diagnostic s'impose pour les tumeurs développées dans les parois osseuses. Très souvent, en effet, ces tumeurs solitaires ou multiples se développent sur la voûte du crâne. Elles peuvent être secondaires à des néoplasies des enveloppes. Mais il peut se faire aussi qu'elles soient consécutives à une tumeur cérébrale, comme dans le cas signalé au Congrès de Chirurgie en 1891, par Doyen. Il s'agissait d'un jeune homme, qui présentait des symptômes de tumeur cérébrale, et chez lequel se dessina bientôt une voussure crânienne au niveau de l'écaille du temporal droit. Doyen insiste sur les caractères spéciaux de cette voussure, qui la distinguent d'une exostose vulgaire « la saillie semblait amincie à son point le plus sail-

lant, elle donnait naissance à une véritable crépitation parcheminée. C'est le caractère d'un soulèvement dû à une pression excentrique et non celui d'une exostose. »

Il faut donc être prévenu, pour éviter de prendre pour une lésion osseuse ce qui n'est qu'une lésion sous-jacente propagée à l'enveloppe osseuse.

Les tumeurs développées dans les méninges peuvent siéger, soit au niveau de la convexité, soit au niveau de la base.

Quand elles sont développées sur la convexité, le diagnostic différentiel n'est pas possible entre elles et les tumeurs cérébrales proprement dites. On peut tout au plus songer à une tumeur méningée, lorsqu'il existe une céphalée très localisée, une douleur réveillée par la percussion ou la pression limitée de la calotte crânienne.

Les tumeurs développées sur la base seront diagnostiquées par l'apparition précoce des signes de compression de nerfs crâniens, et l'existence ultérieure de paralysies alternes. L'examen des cavités sous-crâniennes, cavités orbitaires, nasales, pharyngées, buccales, auriculaires, et celui des organes des sens deviendra nécessaire.

Ici se poserait encore la question de savoir, si en cas de traumatisme crânien, l'hémorrhagie qui peut survenir est intra ou extra durale ; cette dernière presque toujours due à l'artère méningée moyenne se fait au niveau de la zône motrice. L'hémorrhagie intra durale peut se produire en n'importe quel point de la surface cérébrale. Je ne vois pas la nécessité d'insister sur ce point de diagnostic, car les auteurs s'acordent pour reconnaître qu'il est fort difficile de différencier une hémorrhagie extra durale

d'une hémorrhagie intra durale, et de plus sans que cette distinction soit faite, si le diagnostic d'hémorrhagie comprimant la convexité cérébrale est posé, s'il est manifeste que le cas devient grave, on doit recourir au trépan, et lorsque le caillot n'est pas trouvé en dehors de la dure-mère, le chercher en dedans.

En ce qui concerne les tumeurs cérébrales proprement dites, je ne peux ici, sous peine de m'exposer à des redites, grouper les principaux signes des tumeurs région par région ; nous avons suffisamment insisté sur ce point à propos de la symptomatologie ; je désire seulement montrer combien le diagnostic de localisation est difficile, grâce aux phénomènes à distance dont il faut tenir si grand compte dans les affections cérébrales, et qui me permettent de poser à l'avance cette conclusion quelque peu effrayante pour le chirurgien : *on ne peut jamais affirmer d'une façon absolue le siège précis d'une tumeur, et il faut s'attendre à des erreurs, même dans le cas où l'on croit être le plus sûr de son diagnostic.*

Les faits suivants vont confirmer de la façon la plus évidente ce que nous venons d'avancer.

Occupons-nous d'abord de la zône motrice, celle qui intéresse par excellence le chirurgien.

Affirmera-t-on qu'il existe une tumeur occupant la corticalité de la région motrice, c'est-à-dire accessible au chirurgien toutes les fois qu'aux symptômes généraux de compression se joindront les symptômes locaux qu'on a l'habitude d'observer dans les lésions de la zône rolandique (mouvements convulsifs plus ou moins généralisés, de parésie ou de paralysie) ?

Assurément, non ; car si ces symptômes peuvent être attribués à une tumeur corticale, il faut savoir qu'une tumeur siégeant dans la substance blanche sous-jacente aux circonvolutions en question, peut par la destruction des fibres motrices de la couronne rayonnante donner naissance à des symptômes identiques. Cette même tumeur peut siéger aussi du côté de la capsule interne, dans la région motrice de cette capsule et donner naissance à des phénomènes analogues. Et le chirurgien après ouverture de la boîte crânienne, ne voyant rien de suspect du côté de la corticalité, s'arrêtera le plus souvent dans ses recherches sans oser porter ses investigations dans la substance cérébrale.

De plus il faut savoir que des tumeurs ayant leur point de départ loin de la zône motrice de la surface externe des circonvolutions peuvent par leur développement quelquefois considérable amener la compression des fibres blanches de la couronne rayonnante émanées de la zône rolandique et déterminer les accidents des tumeurs rolandiques. Témoin ce cas rapporté par Darier (*Progrès médical*, 1886) où il s'agissait d'une volumineuse tumeur de la face interne de l'hémisphère droit, située au-dessous du lobule paracentral et insinuée dans la substance cérébrale au point de n'être séparée de la surface externe de l'hémisphère que par une couche épaisse de 8 millimètres au sommet des circonvolutions marginales. Elle comprimait donc de dedans en dehors les centres moteurs de la région et les fibres de la substance blanche qui en partent, et elle avait donné naissance à des accidents épileptiformes avec hémiplégie gauche incomplète.

Rémond et Bauby ont rapporté dans les *Archives provinciales de chirurgie*, 1894, un cas de tumeur cérébrale ayant déterminé des manifestations convulsives et parésiques des membres droits sans trouble de la parole ; on diagnostique l'existence d'une tumeur siégeant au niveau des deux premières circonvolutions frontales et de la frontale ascendante.

On trépane dans le point opposé de la lésion et on ne trouve rien. Plus tard, à l'autopsie, on trouva une tumeur du volume du poing, siégeant à l'entrée de la scissure de Sylvius. La trépanation avait porté trop haut. Il n'y avait pas destruction de cellules corticales, mais les fibres émanées de ces cellules avaient subi une compression telle que plusieurs avaient dû disparaître.

Dans un autre cas signalé par Aldibert, de Toulouse (*Revue de Chirurgie*, 1895), et dans lequel on trépana, tout faisait penser à une lésion du centre cortical du membre supérieur; il n'en était rien, et les symptômes observés étaient liés à une compression de voisinage de la circonvolution frontale ascendante, qui s'est atrophiée secondairement, par une tumeur occupant le pied des deux premières circonvolutions frontales.

Ces exemples ont été rapportés par les observateurs, pour montrer à quelles erreurs on pouvait être exposé dans la localisation des tumeurs de la zône motrice.

Nous remarquerons que les troubles de l'intelligence s'observent dans les tumeurs du corps calleux, comme dans celles du lobe frontal, et qu'il y a là encore une cause d'erreur dans la localisation de la tumeur.

De plus constatons que la lésion du lobe occipital dans

la région des centres de la vision, ne sont pas les seuls à produire l'hémianopsie. La lésion capable de produire l'hémianopsie peut siéger en une infinité de points depuis le chiasma jusqu'au lobe occipital : bandelette optique, corps genouillé externe, tubercule quadrijumeau antérieur, radiation optique de Gratiolet, lobe occipital et particulièrement le cunéus. Or, comment saurons-nous le point de ce long parcours occupé par la tumeur.

Wernicke (*Fortschritte der Medicine*, 1883) nous a fourni le moyen de résoudre le problème de la localisation exacte, grâce au phénomène qu'il a décrit sous le nom de *réaction hémiopique.*

Lorsqu'une hémianopsie est dûe à la lésion d'une des bandelettes, un foyer lumineux placé dans la partie invisible du champ visuel n'est pas vu, et en même temps ne provoque pas la réaction de la pupille à la lumière, par la simple raison que la contiuuité de l'arc diastalique est interrompue. On sait en effet, que les travaux aujourd'hui classiques de Mendel, Hirschberg, Uhshoff, ont assigné au reflexe pupillaire le trajet suivant: rétine, nerf optique, bandelette optique, ganglion de l'habenula, lequel serait le centre de la réflexion. Ensuite les voies afférentes seraient constituées par la commissure postérieure, le noyau de Gudden, le nerf moteur oculaire commun et l'iris. Pour que la réaction hémiopique de Wernicke se produise, il faut donc et il suffit que la lésion siège entre le chiasma et le tubercule quadrijumeau antérieur (en rapport avec le ganglion de l'habenula). Si au contraire, la lésion siège sur les conducteurs optiques au-delà du tubercule quadrijumeau antérieur, l'arc réflexe n'est pas

interrompu, et l'hémianopsie ne s'accompagne pas de la réaction de Wernicke.

Le fait est important, car au-delà des tubercules quadrijumeaux la tumeur devient accessible au chirurgien. Et cependant dans certains cas, on peut se trouver en présence de tumeurs rendant toute intervention chirurgicale impossible, comme dans le fait suivant signalé par Antonini dans la *Gazette médicale de Turin*, 1893. Le diagnostic porté était tumeur occipito-pariétale ; or, l'autopsie démontra qu'il s'agissait d'une tumeur du troisième ventricule envoyant deux prolongements : l'un vers la selle turcique, l'autre dans l'intérieur de l'hémisphère.

En ce qui concerne les tumeurs du cervelet, nous avons montré au cours de l'étude clinique, à quelles erreurs de localisation elles pouvaient donner lieu ; n'avons-nous pas vu en effet, les phénomènes de titubation qui jouent dans les affections cérébelleuses un si grand rôle, se retrouver au cours des lésions des lobes occipital, pariétal, frontal lui-même, et devenir l'un des signes du syndrôme de Nothnagel dans les affections des tubercules quadrijumeaux. De plus, en admettant que le diagnostic de tumeur cérébelleuse ait pu être fait, il n'est pas toujours facile de savoir quelle partie du cervelet occupe la tumeur. Les lésions des lobes latéraux sont muettes généralement, il faut que le vermis soit atteint pour que la titubation apparaisse, et encore nous l'avons vu, il y a à cette règle des exceptions. Le sens de la chute dans les tumeurs du cervelet ne peut servir à localiser exactement la tumeur, les phénomènes provoqués par l'envahissement des nerfs sont préférables pour préciser le côté de la lésion.

Enfin, il est encore une cause d'erreur dans la localisation ; des tumeurs développées aux dépens des plexus choroïdes du quatrième ventricule, peuvent, en se développant, refouler les parties avoisinantes du cervelet, comprimer l'organe et donner naissance aux symptômes de ces tumeurs.

Le professeur Mayet de Lyon, et le Dr Auvray de Caen, en ont rapporté des exemples.

Est-il possible de pousser plus loin le diagnostic de localisation, et de dire si une tumeur est corticale ou sous-corticale ?

La chose me paraît fort difficile et il n'y a à ce sujet rien de certain. Je me contenterai de rapporter ici les signes, qui d'après Seguin, feraient supposer tel ou tel siège et que je trouve dans tous les auteurs.

Lésion corticale ou épicorticale.— Signes : spasme classique localisé, attaques épileptiformes débutant par des convulsions localisées et suivies de paralysie; présence de douleur locale; température plus élevée.

Lésion subcorticale. — Signes : paralysie locale ou de la moitié du corps suivie de convulsions : prédominance de convulsions toniques. Peu de céphalalgie. Pas de sensibilité spéciale à la pression. Température locale normale.

Dans ce chapitre, j'ai tenu à montrer par les faits nombreux que je viens de rapporter, qu'il existait en définitive bien des causes capables d'engendrer des erreurs dans le diagnostic de localisation d'une tumeur, et que

par cela même ce point du diagnostic, si intéressant pour le chirurgien, devenait des plus difficiles.

Il ne faut cependant pas exagérer les difficultés, car ce serait laisser dans l'esprit du lecteur un scepticisme dangereux, il faut être prévenu seulement qu'on ne peut jamais affirmer d'une façon absolue la localisation d'une tumeur, et qu'on doit s'attendre à des surprises même de la part des plus expérimentés.

Au surplus, dans 38 cas de tumeurs cérébrales, qui nous sont rapportés par Bernhardt Beck (1884) on est heureux de constater que 34 fois le diagnostic du siège fut fait exactement; dans 4 cas on ne trouva rien au point trépané et le siège véritable fut établi par l'autopsie.

2° *Y a-t-il une ou plusieurs tumeurs?*

Pour répondre à cette question, on peut s'appuyer sur la nature de la lésion, ou sur l'état des symptômes.

Si le sujet est syphilitique ou tuberculeux, il y a des chances pour que la tumeur soit multiple, surtout dans le cas de tuberculose. D'autre part la multiplicité des tumeurs pourra être supposée, lorsque les symptômes répondront à la lésion de plusieurs centres.

Je suppose par exemple qu'un sujet présente des troubles de la sensibilité ; de l'hémianopsie et de la cécité verbale, et qu'en même temps il présente des symptômes mo-

teurs du côté des membres inférieur ou supérieur, vous songerez immédiatement à l'existence de deux tumeurs siégeant l'une au niveau du lobe pariétal, l'autre au niveau de la zône rolandique.

Mais le diagnostic est loin d'être toujours aussi simple, et souvent la multiplicité des symptômes complique singulièrement le diagnostic.

3 *Diagnostic de la nature de la tumeur.*

C'est surtout en se basant sur les antécédents héréditaires et personnels du malade, sur son état général ou encore sur la constatation de tumeurs variées dans les autres parties du corps, qu'on arrivera à présumer la nature de la tumeur.

On supposera l'existence d'une tumeur tuberculeuse lorsque le sujet présentera dans ses antécédents héréditaires des manifestations tuberculeuses, lorsque lui-même aura eu des manifestations de tuberculose osseuse, ganglionnaire, pleuro-pulmonaire, etc. On se rappellera aussi la fréquence plus grande des tubercules chez les enfants et les jeunes gens.

Chez l'adulte, lorsque rien ne permettra de supposer l'existence d'une tumeur tuberculeuse, il faudra songer à la syphilis et interroger le malade à ce point de vue. On recherchera dans ses antécédents l'existence du chancre primitif, des plaques muqueuses, d'éruptions diverses,

d'alopécie temporaire, de céphalées nocturnes. On constatera l'état de son système osseux, et parfois on rencontrera l'existence d'autres gommes qui mettront sur la voie du diagnostic.

Il y aura tout lieu de supposer l'existence d'un carcinôme secondaire, lorsque le malade présentera les manifestations d'un cancer situé dans quelque autre organe. Le faciès terreux, l'amaigrissement rapide du sujet joints aux troubles locaux déterminés par la présence du néoplasme primitif ne lui laisseront guère de doute sur la nature de la lésion.

L'existence de tumeurs parasitaires peut-être supposée lorsque les symptômes cérébraux apparaissent chez des individus atteints du ver solitaire ou porteurs de quelque tumeur hydatique. Il sera bon d'interroger les sujets sur leur genre de vie, sur les pays où ils ont vécu ; car, on se rappellera que rares dans nos contrées, ces tumeurs sont au contraire excessivement fréquentes en Australie.

Il faut se rappeler que ces tumeurs se développent très lentement, et ne produisent que rarement des symptômes localisés. Il ne faut donc pas oublier cette hypothèse de kyste parasitaire dans un cas de tumeur cérébrale où il n'y a que des symptômes généralisés.

Les hématomes seront d'un diagnostic facile, car les symptômes de compression générale et locale auxquels ils donneront lieu succèderont à un traumatisme crânien (fracture ou plaie pénétrante).

Les tumeurs anévrysmales, nous dit Peytavy, présentent un ensemble symptomatique assez spécial. Il s'agit d'adultes ou de vieillards atteints en parfaite santé, mais pré-

sentant généralement les manifestations de l'athérôme ; les vomissements sont très rares, comme aussi la papillite par stase.

La maladie marche par poussées correspondant aux périodes d'accroissement de l'anévrysme : chacune de ces poussées est marquée par une attaque apoplectiforme suivie d'une période de rémission. Les paralysies des nerfs crâniens sont précoces et siègent du côté de la tumeur.

Parfois la tumeur est le siège d'un bruit de souffle, qui rend le diagnostic plus facile.

Le diagnostic des autres néoplasies (gliome, sarcôme, etc...) est très difficile; et on ne peut guère le faire que par élimination. Starr insiste sur quelques faits, qui seraient en faveur du gliome: « le gliome est habituellement très vasculaire, beaucoup plus que n'importe quelle autre tumeur. Or, une tumeur très vasculaire a un volume extrêmement variable, elle est érectile. Les variations du volume d'une tumeur cérébrale étant impossibles, sont remplacées par des variations de la pression intra-crânienne. Elles se manifestent subjectivement par une intensité variable des symptômes et par la modification possible sous l'influence des agents qui modifient la pression sanguine; objectivement par la congestion plus ou moins intense de la rétine. De plus, dans le gliome, surviennent parfois, à l'intérieur de la tumeur ou dans son voisinage, des hémorrhagies qui se manifestent par les symptômes de l'apoplexie. En somme, des modifications brusques et considérables de l'intensité des symptômes, accompagnées de changements appréciables dans la circulation rétinienne, et affectés dans un sens ou dans l'autre par des

bains chauds, des douches froides sur la colonne vertébrale, des bains de pied à la farine de moutarde indiquent une tumeur vasculaire, probablement un gliome, et ce diagnostic est encore renforcé par l'apparition dans le cours de la maladie d'attaques apoplexiques. Il y a du reste des gliomes durs et encapsulés, où manquent ces symptômes utiles. »

INDICATIONS OPERATOIRES.

Dans l'état actuel de la science, étant donnés les progrès de la chirurgie et les résultats obtenus dans la connaissance des localisations cérébrales, quelle conduite doit tenir le chirurgien en présence d'une tumeur cérébrale ?

A-t-il le droit d'intervenir ? Je crois pouvoir répondre en toute conscience, en m'appuyant sur les faits publiés et suivis durant ces dix dernières années, que non seulement le chirurgien a le droit d'intervenir, mais même le devoir. Je me hâte d'ajouter qu'il ne faut pas s'attendre à trouver dans les statistiques publiées jusqu'à ce jour un bien grand nombre de guérisons ; nous venons en effet de traverser une période d'essai, de tâtonnements ; mais je suis convaincu que les guérisons se multiplieront, les notions cliniques devenant chaque jour plus précises et permettant un diagnostic plus exact, d'autre part la technique opératoire se modifiant sans cesse, et ayant déjà subi un perfectionnement considérable par l'emploi de la méthode des opérations en deux temps, sur la valeur de laquelle nous discuterons ultérieurement.

Au surplus, je répète volontiers avec Bruns (*Neuro Centralblatt*, 1893) : « On est autorisé à opérer, car dans une affection pénible qui tue certainement, ne devrait-on obtenir qu'un résultat parfait sur 100 malades, ce serait encore un grand succès ».

Je suis heureux de trouver dans les travaux médicaux récemment publiés en France par MM. Brissaud et Darier, sur les tumeurs cérébrales, un encouragement au traitement chirurgical : M. Brissaud à propos du traitement s'exprime de la façon suivante : « Les tumeurs syphilitiques sont justiciables d'un traitement médical, dont le succès d'ailleurs n'est jamais assuré d'avance. *Toutes les autres tumeurs sont réfractaires à la thérapeutique :* les palliatifs sont les seules ressources qui nous restent, encore que bien précaires. On peut espérer la guérison dans certains cas où l'intervention chirurgicale est possible. Malheureusement si l'on considère le grand nombre des opérations déjà faites, le chiffre des succès est singulièrement restreint. *Mais peu importent les insuccès, si la démonstration de l'utilité opératoire pour quelques cas reste éclatante et pleine d'encouragements.....* Lorsque l'existence d'une tumeur est incontestable, et, si l'on suppose même approximativement que celle-ci soit accessible, *il n'y a pas à hésiter* ».

De son côté, M. Darier dit à propos du pronostic des tumeurs cérébrales : « Sauf le cas de syphilômes qui peuvent guérir, les tumeurs cérébrales ont été considérées comme incurables. Les hardiesses de la chirurgie ont cependant atténué sensiblement ce pronostic pour celles dont le siége précis peut être reconnu. » Et plus loin il

ajoute en parlant du traitement « le nombre des patients qui ont été soulagés par l'opération de leurs douleurs de leurs crampes ou convulsions, est vraiment encourageant ».

L'état du malade est en tout cas rarement aggravé du fait de l'intervention.

On peut donc, on doit même intervenir chirurgicalement dans les tumeurs cérébrales; c'est un fait généralement admis maintenant, nous venons de le voir.

Et l'on interviendra qu'il s'agisse d'une tumeur du cerveau ou d'une tumeur du cervelet. Mais les chances de succès sont très restreintes dans les cas de tumeurs cérébelleuses, puisque dans la statistique de Starr, sur 16 de ces tumeurs opérées, on ne compte que deux guérisons.

Ici se pose une question très délicate : *Doit-on intervenir chirurgicalement quelle que soit la nature de la tumeur, et en particulier dans les cas de syphilis et de tubercule?*

Il me semble que la conduite la plus sage à tenir lorsque le diagnostic d'une tumeur cérébrale est probable, c'est de se placer dans les conditions les plus favorables, et de faire l'essai d'abord du traitement médical, que la nature ou non de la tumeur puisse être supposée, on agira par le traitement intensif, en associant les deux médicaments antisyphilitiques. L'iodure de potassium sera administré à la dose de 6 à 10 grammes et le mercure prescrit sous forme de frictions d'onguent mercuriel (5 à 8 gr. par jour, et d'injections hypodermiques avec les sels solubles. Le traitement médical devra être surveillé, non seulement à cause des accidents d'intoxication qui pour-

raient survenir, mais encore parce qu'il peut arriver que sous l'influence de l'iodure de potassium, la croissance de la tumeur, si celle-ci n'est pas d'origine syphilitique, subisse comme un coup de fouet, ou qu'il se produise des poussées vasculaires.

La syphilis est souvent améliorée sinon guérie par le traitement ioduré et Bergmann admet qu'elle doit être traitée uniquement par les moyens médicaux ; elle n'est pas seule à subir les bons effets du traitement médical, car dans certains cas des gliomes ou des tubercules on été améliorés par l'iodure de potassium. Dans une leçon, à laquelle nous avons déjà fait allusion, le professeur Raymond, à propos de l'épilepsie Jacksonnienne, d'origine syphilitique ou tuberculeuse, estime que l'intervention médicale s'exerce « avec des chances réduites, quand c'est la tuberculose qui est en jeu, avec des chances considérables, presque illimitées, quand les attaques convulsives sont sous la dépendance unique de la syphilis ».

Il faut donc, nous sommes le premier à le reconnaître, essayer du traitement médical ; mais il faut en user et non en abuser, ce qui arrive malheureusement d'une façon trop fréquente. Le traitement médical doit être poursuivi pendant un certain temps, mais quelle que soit la nature de la tumeur syphilitique ou autre, si aucune amélioration ne survient, et il ne faut pas l'attendre trop longtemps, il serait imprudent d'insister. La céphalée persistante et intolérable, les vomissements incoercibles qui surviennent dans quelques cas, rendront la vie du malade des plus pénibles, et la névrite optique aboutira bientôt à des lésions irrémédiables du nerf optique. Le

chirurgien doit intervenir, et intervenir à une époque où l'opération a quelques chances de succès, *c'est-à-dire le plus tôt possible.* Il ne faut pas oublier que certaines tumeurs limitées au début de leur évolution, peuvent à la longue s'insinuer dans les tissus voisins, et rendre l'opération bien difficile sinon impraticable. De plus, certaines tumeurs relativement bénignes comme les gliomes, peuvent se transformer en tumeurs malignes telles que les glio-myxômes ou glio-sarcômes.

Mais alors peut-on assigner à l'avance une limite déterminée au traitement médical, et fixer le moment opportun pour l'action du chirurgien ? On conçoit qu'à ce sujet les avis soient partagés.

Horsley (Horsley. *Traitement des tumeurs cérébrales.* Congrès annuel de la British Medic. Assoc. Newcastle 1893), estime que le traitement médical ne doit pas être prolongé plus de six semaines à moins d'amélioration considérable. Il prétend « n'avoir pas vu de gommes réellement guéries par les médicaments ». Et il ajoute : « C'est un grand tort que de faire venir le chirurgien au dernier moment. Il est absolument mauvais de ne voir dans l'opération qu'une dernière ressource, alors qu'il serait bon de l'employer au début ». A l'appui de ses idées, Horsley cite le fait d'une tumeur cérébrale, pour laquelle le traitement médical fut suivi pendant six ans sans amélioration. L'opération fut décidée au bout de ce temps pour remédier à l'aggravation des symptômes. La tumeur était tellement étendue que son ablation eût amené à coup sûr la mort du malade. Le chirurgien anglais estime n'avoir jamais été appelé que pour des cas

graves, étendus, et dans lesquels il lui paraît vraisemblable que l'opération n'a jamais été faite à temps.

Starr estime que limiter la durée du traitement spécifique à six semaines, c'est peu, à moins qu'il ne s'agisse d'une lésion très avancée, à symptômes pressants; « trois mois lui paraissent nécessaires avant de pouvoir dire que le traitement n'aura pas de résultat. »

M. Terrier partage l'opinion d'Horsley et nous dit à ce sujet : « Quelques unes de ces tumeurs sont susceptibles d'être traitées par des moyens médicaux, en particulier les tubercules et les syphilomes. Mais il ne faut rien exagérer sur ce point. Certains médecins y insistent trop. Pendant de trop longs mois, ils abusent des médications, spécifiques ou non, et perdent ainsi un temps précieux. La structure du système nerveux central étant assez délicate, il se fait une altération rapide des éléments cellulaires, suivie d'une atrophie irrémédiable quand la cause de ces accidents persiste un certain « temps. Des lésions, contre lesquelles on ne peut rien, « s'installent à la longue, les éléments nerveux se rétrac- « tent, s'atrophient et dégénèrent à distance ; ils perdent « à jamais leurs fonctions.

« On ne saurait donc trop protester avec Gowers, Keen « et surtout Horsley contre l'abus du traitement spécifi- « que dans les syphilômes en particulier. Le chirurgien « anglais admet bien que l'on essaie l'iodure de potas- « sium dès que le diagnostic est soupçonné; mais il a rai- « son de dire qu'il faut y recourir pendant six semaines « au plus. Passé ce temps, on doit songer de suite à l'o- « pération, si l'amélioration des phénomènes de compres-

« sion ne s'est pas manifestée d'une façon sensible, c'est,
« d'ailleurs toujours la même question qui se pose ; qu'il
« s'agisse d'une tumeur cérébrale ou d'un cancer de la
« langue, par exemple. Il ne faut jamais tergiverser ; dès
« qu'une opération est indiquée, on doit l'exécuter sans
« trève ni merci. C'est un axiome de chirurgie, qui s'ap-
« plique aussi bien aux lésions intra-crâniennes qu'aux
« affections des autres organes.

« Le fait se passe malheureusement trop fréquemment
« encore non-seulement pour le cerveau, mais pour l'in-
« testin et l'estomac. On nous adresse trop tard les mala-
« des et souvent dans ces conditions, nous sommes obli-
« gés de nous borner à des incisions exploratrices. Il est
« donc absolument indispensable que les praticiens n'ou-
« blient pas qu'il y a des limites à la médecine, comme il
« y en a à la chirurgie. »

Eskridge dans le « *Medical News*, 1894 » admet que les tumeurs syphilitiques doivent être extirpées de bonne heure, quand le traitement spécifique est sans effet, afin d'éviter une infiltration dangereuse des tissus avoisinants.

Et Preston, 1892, à propos des tumeurs du cervelet, considère que la mort étant la terminaison constante de ces tumeurs, il y a lieu de chercher à les enlever de bonne heure.

Il y a du reste tout avantage à agir tôt : car moins la tumeur est volumineuse, plus elle est circonscrite, plus son extirpation sera facile, et moins la substance nerveuse détruite par le traumatisme opératoire sera considérable, ce qui est important, on le conçoit aisément. De plus, il est bon d'opérer à une époque où les éléments

nerveux ne sont pas encore dégénérés, et où la lésion n'est pas irrémédiable.

Enfin dans les interventions précoces, les chances d'insuccès liées au mauvais état général du sujet, à l'affaiblissement progressif de son organisme par l'infection et les douleurs, pourront être évitées.

En somme, le traitement médical devra donc être institué dès le début des accidents et suspendu si aucune amélioration notable n'est survenue au bout d'un temps assez court, variable suivant les auteurs ; et alors qu'il s'agisse d'une gomme, d'un tubercule ou de toute autre tumeur, si les symptômes s'aggravent, on aura recours à un chirurgien qui jugera la manière dont il doit intervenir.

Nous verrons plus tard les conditions qu'une tumeur doit réaliser pour être enlevée.

Cependant la question de l'intervention chirurgicale dans les cas de *tubercules cérébraux* a donné naissance à d'assez vives controverses.

Pour Bergmann il ne faut pas opérer, parce qu'il est impossible d'enlever aussi parfaitement les masses caséeuses des méninges ou du cerveau, que celles d'une autre région, d'un os, par exemple. « L'opération est, suivant lui, fatalement incomplète, et la récidive certaine, les tumeurs tuberculeuses sont plus susceptibles que les autres de donner lieu à des accidents de méningite, enfin elles accompagnent, fréquemment la tuberculose des autres organes. »

Starr reconnaît que « l'intervention peut prolonger l'existence, mais la récidive a les plus grandes chances

de se produire dans le cerveau ou ailleurs; en outre l'intervention est certainement plus dangereuse que chez un malade non tuberculeux. »

Les chirurgiens anglais ont cependant enlevé un assez grand nombre de tubercules cérébraux sans avoir de récidive, et je rapporterai dans la statistique des exemples assez probants à cet égard.

Je sais que l'un des caractères principaux des tumeurs tuberculeuses, c'est leur multiplicité, or cette multiplicité rend impossible la guérison radicale, car à peine un tubercule a-t-il été enlevé, qu'un tubercule voisin donnera des symptômes identiques, et l'opération sera de nouveau nécessaire ; mais si les symptômes généraux de compression rendent la vie du patient insupportable, je crois que même dans le cas de tumeurs tuberculeuses multiples une trépanation palliative est appelée à rendre de grands services.

De plus, il peut arriver qu'on se trouve en présence d'un tubercule solitaire donnant naissance à des symptômes de localisation analogues à ceux d'une autre tumeur ; et je ne vois pas dans ce cas pourquoi la trépanation serait contre-indiquée. Le tubercule, en effet, a tendance à l'encapsulement, et son extirpation ne présente pas les difficultés dont parle Bergmann. Il refoule le tissu nerveux qui n'est presque jamais complètement détruit, circonstance encore favorable au point de vue du pronostic. En ce qui concerne la récidive, les faits que nous rapporterons plus tard prouvent qu'elle n'est pas fatale.

Je crois donc que l'intervention est indiquée même dans le cas de tumeurs tuberculeuses, tout en faisant des réser-

ves très sérieuses au point de vue du pronostic, surtout en ce qui concerne la généralisation de la tuberculose.

Mais s'il est vrai que le chirurgien doit se prononcer en faveur des interventions précoces, il faut savoir que certains faits ont prouvé qu'il n'était jamais trop tard pour opérer. Il y a des circonstances où une survie de quelques mois, même de quelques semaines peut avoir les conséquences les plus heureuses. On sait que les accidents apoplectiques sont fréquents au cours des tumeurs cérébrales, plongeant les sujets dans un état comateux bientôt suivi de mort.

Nous avons eu l'occasion de voir dans le service du Dr Horsley un homme jeune chez lequel on croyait à l'existence d'une tumeur du cervelet. On décida d'intervenir par la méthode des opérations en deux temps. Entre le premier et le deuxième temps opératoire survinrent des accidents comateux et l'état du malade s'aggrava subitement.

Horsley intervint malgré ces symptômes alarmants, et pratiqua l'ouverture de la dure-mère sans trouver de tumeur ; l'état du malade néanmoins s'améliora progressivement, et les symptômes de tumeur disparurent ; plus tard ils réapparurent et nécessitèrent une nouvelle trépanation ; aucune tumeur ne fut trouvée, mais de nouveau les accidents disparurent peu à peu ; et au mois de juillet dernier je pouvais moi-même adresser la parole au malade, qui répondait nettement aux questions que je lui posais et dont l'état général semblait des plus satisfaisants.

Reste à savoir ce qu'il en adviendra ultérieurement ; le

fait n'en est pas moins très intéressant au point de vue des résultats immédiats de la trépanation. Nous trouverons plus tard des faits analogues à celui que nous venons de signaler.

Voyons maintenant *de quelle façon le chirurgien doit intervenir*, lorsqu'il se trouve en présence d'une tumeur cérébrale.

Evidemment le but qu'il doit poursuivre, c'est l'extirpation de la tumeur ; il doit tenter de pratiquer une *trépanation curative*, c'est-à-dire une opération complète. Mais souvent il se trouvera en présence de difficultés insurmontables, et son opération forcément incomplète devient une simple trépanation exploratrice ; dans ce cas encore , le chirurgien n'aura pas nui au malade, on verra survenir dans quelques cas une amélioration notable des symptômes de compression générale, et à ce titre cette trépanation mérite le nom de *trépanation palliative*.

Il y a donc en définitive deux espèces de trépanation :

La trépanation curative.

La trépanation palliative.

Examinons dans quelle circonstance l'une ou l'autre doit être employée.

La trépanation curative, c'est-à-dire l'opération complète, sera réservée aux cas où la tumeur est primitive. J'estime en effet, et les auteurs sont tous d'accord sur ce point, qu'il serait insensé de s'attaquer à une tumeur cérébrale représentant la localisation secondaire d'un néoplasme situé dans une région plus ou moins éloignée de

l'organisme. Mais si les symptômes généraux, dûs à l'exagération de pression intra-crânienne (céphalée, névrite optique, vomissements) et rebelles le plus souvent aux moyens palliatifs médicaux, rendaient la vie du malade tellement pénible, qu'il réclame le secours de la chirurgie ou fassent germer dans son esprit les idées de suicide (ce qui est assez fréquent), je pense que le chirurgien ne serait pas autorisé à lui refuser le bénéfice d'une trépanation, qui lui permettrait de passer en repos les derniers jours de son existence.

Il faut aussi pour que la tumeur puisse être opérée qu'elle soit *unique*.

La multiplication des tumeurs est une contre-indication à la trépanation curative. Nous avons vu que les tubercules surtout et les gommes étaient souvent multiples, et nous avons conseillé d'intervenir uniquement dans les cas de tubercule solitaire.

En effet, les symptômes des tumeurs multiples en se combinant, rendent le tableau clinique des plus obscurs, et la localisation est par cela même impossible. Aucune indication précise n'existe pour la recherche de la tumeur.

Et même, en admettant qu'une de ces tumeurs ait des symptômes assez localisés pour être opérée, on verra bientôt, après l'opération, survenir de nouveaux troubles dûs à une tumeur du voisinage : il faudrait alors intervenir de nouveau et poursuivre les tumeurs partout où elles apparaissent. La chose est impossible. Il faudra donc se contenter d'avoir recours à la trépanation palliative pour remédier aux symptômes généraux de compression.

La trépanation curative trouvera son indication toutes les fois que *la tumeur sera localisée dans un point accessible au chirurgien*, c'est-à-dire lorsqu'elle occupera la face externe des circonvolutions cérébrales et principalement la zône motrice, ou encore la substance blanche sous-jacente aux circonvolutions à la condition qu'elle ne soit pas située trop profondément; lorsqu'enfin elle siègera à la partie postérieure des lobes latéraux du cervelet.

Les accidents auxquels donnent lieu les tumeurs de la zône motrice, sont pour le chirurgien un guide à peu près certain; ce sont elles du reste qui fournissent la grande majorité des observations publiées jusqu'à ce jour.

Les accidents épileptiformes, suivis de parésie ou de paralysie, permettront au chirurgien, aidé de ses connaissances dans les localisations cérébrales, de déterminer d'une façon à peu près certaine le siège de la tumeur dans la zône motrice. On ne devra jamais négliger de rechercher avec soin dans les attaques épileptiformes, le groupe musculaire par lequel débutent les accidents convulsifs ; il y a de grandes chances pour que la tumeur réponde au centre cortical qui préside au mouvement de ce muscle. Le chirurgien verra dans la répétition des crises épileptiformes qui peuvent devenir subintrantes et ne laisser aucun repos au patient, une indication formelle à l'intervention chirurgicale. Les tumeurs de la face externe des lobes frontal, occipito-pariétal et temporal pourront être localisées grâce à la connaissance des symptômes sur lesquels nous avons insisté à propos de l'étude clinique des tumeurs cérébrales, et seront justiciables de la trépanation curative.

Les tumeurs les plus favorables à l'acte chirurgical, nous dit Starr « *sont celles qui sont dures, encapsu lée non vasculaires* ». Les fibromes, les lipomes ou ostéomes, réalisent ces conditions, mais ce sont malheureusement des tumeurs bénignes qu'on a rarement l'occasion d'observer et que leur localisation rend le plus souvent inabordables. « C'est la règle dans le sarcôme, cela se voit souvent dans le glio-sarcôme, rarement dans le gliome. Inversement une tumeur avec symptômes vasculaires est peu favorable quels que soient sa nature et son siège ».

Néanmoins je crois que l'action du chirurgien peut s'étendre aux tumeurs infiltrées, à la condition que cette infiltration ne s'étende pas sur une surface trop considérable. La tumeur pourra être enlevée à l'aide de la curette tranchante, ou à l'aide du bistouri en ayant soin de dépasser ses limites. C'est ce qui arrivera pour les gliomes ou les gommes par exemple à la condition que les lésions ne soient pas trop avancées. C'est une des raisons pour lesquelles nous avons tant insisté sur la nécessité des interventions précoces. Trop tard, les opérations étendues nécessaires pour l'ablation complète de ces tumeurs entraînent la mort, ou tout au moins, amoindrissent considérablement l'individu. Il ne faut pas se dissimuler que ces tumeurs qui ont tendance à l'infiltration sont d'un pronostic assez sévère ; leurs récidives sont fréquentes ; je ne vois pas cependant dans ce fait une contre indication à l'opération, nous savons parfaitement qu'un cancer de la langue récidivera fatalement, et cependant en l'opérant à une époque où les lésions sont limitées, n'amenons-nous pas une amélioration, même une disparition

complète des symptômes, et ne prolongeons-nous pas la vie des opérés? Pourquoi agirions-nous autrement, lorsqu'il s'agit d'une tumeur cérébrale et que cette tumeur est opérable sans danger pour le patient.

Il faut considérer également comme justiciables de la trépanation curative *les tumeurs hydatiques*, qui déplacent le tissu cérébral sans le détruire, et dont la membrane d'enveloppe paraît énucléable sans trop de difficultés, circonstances heureuses au point de vue du pronostic.

En ce qui concerne les *kystes dermoïdes* de la région du cervelet, je ne saurais mieux faire que de reproduire ici l'opinion du professeur Lannelongue sur leur traitement : « Le seul traitement, c'est la trépanation du crâne, suivie de l'extirpation de la tumeur ; on peut et on doit tenter cette opération. La trépanation est une opération sans danger. »

Malheureusement le nombre des kystes dermoïdes observés est très restreint et aucun n'a été opéré. Néanmoins il est bon que le chirurgien soit prévenu de la présence possible d'un kyste dermoïde, quand il opère dans la région du cervelet et de la conduite à tenir.

Ces kystes me paraissent d'autant plus facilement énucléables, qu'en se développant ils ont refoulé de tous côtés la substance nerveuse sans lui adhérer.

La cure radicale des *anévrysmes cérébraux* doit être recherchée, et peut être obtenue par des moyens sur lesquels nous insisterons ultérieurement.

Enfin dans les cas *d'hématômes* ou de *tumeurs cica-*

tricielles d'origine traumatique la trépanation curative est nettement indiquée.

Il nous reste à savoir *dans quelle proportion* se présentent ces tumeurs accessibles au chirurgien, tant par leur localisation que par leur disposition anatomique.

Il est intéressant de consulter à ce sujet les statistiques qui ont été données et discutées récemment par Starr et Bergmann; en présence de ces statistiques, Bergmann au vingt-quatrième congrès des chirurgiens allemands a montré un grand scepticisme à l'égard de la chirurgie des tumeurs cérébrales.

« Sur 600 tumeurs réunies par Starr, 185 occupaient l'axe cérébral et étaient par conséquent inacessibles au chirurgien.

141 occupaient le cervelet.

60 tumeurs multiples étaient absolument en dehors de l'action du chirurgien.

Parmi les tumeurs restantes, 164 étaient suffisamment voisines du cortex pour être accessibles au chirurgien, 46 se présentaient avec des symptômes généraux et locaux suffisamment nets pour solliciter une opération, et sur ces 46, elle aurait été suivie de succès dans 37 cas: 37 ablations possibles sur 600 tumeurs, cela donne environ 6 0/0. Dans bon nombre d'autres cas, la tumeur aurait pu être diagnostiquée et localisée, mais non enlevée ; d'autres auraient pu être enlevées, mais leurs symptômes n'auraient point permis de les localiser avec une précision sufisante.

« Les tumeurs extirpables étaient des sarcomes encapsulés corticaux, la plupart siégeant dans la zone motrice.

La plupart des gliomes ou des glio-sarcomes sont infiltrés dans le tissu cérébral au point de ne pouvoir être découverts dans une opération ou d'être impossibles à extirper.

« Hale White, sur 100 tumeurs, en a trouvé 10 qui auraient pu être enlevées, 10 0/0.

Mills et Lloyd trouvent également 10 0/0 de cas opérables.

Bernhardt, sur 485 tumeurs, pense que 7 0/0 auraient pu être enlevées.

En prenant la moyenne de tous ces auteurs, on trouve 7 0/0. »

Nous ne pouvons que nous rallier aux conclusions de Starr et dire avec cet auteur : « C'est peu, mais on doit se rappeler que nombre de malades ont été seulement observés aux dernières périodes de leur existence, alors que la tumeur était devenue énorme : les symptômes localisés s'étaient alors effacés devant les symptômes généralisés. On doit aussi se rappeler qu'aujourd'hui les observations du système nerveux sont bien mieux prises qu'autrefois, et que nombre de ces cas pourraient être diagnostiqués beaucoup plus tôt, à une époque où ils ne seraient pas encore inopérables ».

Nous avons déjà dit, en ce qui concerne *les tumeurs cérébelleuses*, que la trépanation curative n'était indiquée que lorsque la tumeur occupait la face postérieure du cervelet. Il faut, en outre, bien entendu, comme pour le cerveau qu'elle puisse être énucléable.

Starr nous montre que sur 16 tumeurs cérébelleuses opérées, 9 fois la tumeur ne put être trouvée ; sept fois elle fut trouvée, mais dans deux cas elle ne put être enlevée.

La trépanation palliative sera réservée aux cas où l'opération complète n'aura pu être pratiquée. Quelquefois même, c'est de propos délibéré qu'on doit avoir recours à cette trépanation, sachant parfaitement que la tumeur par son siège (tumeur de la base par exemple) est inopérable; on se propose alors de remédier aux symptômes généraux, dus à l'augmentation de pression intra-crânienne. Nous reviendrons sur ce fait.

La trépanation palliative trouvera donc ses indications dans le cas de tumeur *secondaire* ou de tumeurs *multiples ;* lorsque le néoplasme siège dans une *région inaccessible* au chirurgien telle que la base du cerveau, la face interne des circonvolutions, les tubercules quadrijumeaux ou d'une façon générale l'axe cérébral : lorsque la tumeur est *trop étendue* pour être enlevée sans danger pour le patient; enfin, dans le cas où *on ne trouve pas la tumeur* là où on la croyait localisée.

Quel est donc le but poursuivi par le chirurgien, qui opère, alors que la tumeur ne peut être enlevée pour les diverses raisons que nous venons d'énumérer ?

Le chirurgien veut obvier aux symptômes généraux (céphalée, névrite optique, vomissements incoercibles) qui sont le fait de l'augmentation de pression intra-crânienne, produite par le développement de la tumeur dans un espace inextensible. Or, on sait combien sont intolérables et intenses les douleurs qui ne laissent souvent de repos au malade, ni jour ni nuit. Les souffrances sont telles dans certains cas, qu'il peut en arriver à des idées de suicide.

Souvent, il réclame avec instance, voyant les moyens

médicaux inefficaces, le secours du chirurgien. C'est que la thérapeutique médicale échoue le plus souvent même au point de vue palliatif. La glace, la potion de Rivière, n'ont que peu d'action sur les vomissements incoercibles. La morphine reste sans action. Parfois, les inhalations d'éther ont réussi contre la douleur, mais dans le cas du Dr Merklen que nous avons rapporté à propos des manifestations cliniques, elles n'amenèrent qu'une amélioration très passagère et les douleurs réapparurent bientôt plus intenses que jamais. Or, ces accidents douloureux peuvent se prolonger pendant des mois. J'ai publié à la Société Anatomique en 1895, le cas d'un malade mort de tumeur du cervelet, dont le début des accidents remontait à onze mois. Pendant toute la durée de sa maladie, les douleurs persistèrent intolérables, lui faisant sans cesse réclamer la mort, et aucun médicament ne put les combattre.

Je crois qu'en présence de cette situation alarmante, étant donnés le peu de gravité de l'opération en elle-même et d'autre part les résultats favorables obtenus par la trépanation palliative en pareille circonstance, non seulement au point de vue de la douleur et des vomissements, qui disparaissent, mais encore au point de vue des phénomènes de névrite optique, qui peuvent s'améliorer d'une façon sensible, je crois, dis-je, qu'il n'y a pas à hésiter, le chirurgien a le droit de pratiquer une large ouverture de la cavité crânienne, qui fera disparaître l'augmentation de pression à l'intérieur du crâne. Cette manière de faire est préconisée par beaucoup de chirurgiens: dès 1888, M. Lucas-Championnière conseillait la trépanation exploratrice pour les tumeurs impossibles à

atteindre ; M. Terrier se prononce également et d'une façon très énergique en faveur du traitement palliatif.

Horsley conseille fermement l'intervention dans ces faits, en apparence désespérés. Elle a été acceptée par beaucoup de chirurgiens anglais et chez nous par M. Gérard Marchant, dans son article du *Traité de chirurgie.*

D'après Horsley et Keen (Congrès annuel de la British médical association. Newcastle, 1893), le syndrôme des tumeurs cérébrales (céphalée, vomissements, névrite optique) peut, contrairement à l'opinion de Bergmann, suffire à l'indication de la trépanation. La douleur, les vomissements disparaissent ; de plus Horsley a rapporté au Congrès de Berlin un cas de tumeur avec névrite optique intense et cécité complète, la trépanation palliative fut pratiquée et le malade recouvra dans une certaine mesure la vision. Mais la névrite évolue rapidement, ajoute Horsley, et quand l'atrophie a commencé, il ne faut plus espérer la guérison. Au point de vue mental, on a obtenu dans certains cas la récupération des facultés perdues.

Horsley a rapporté un fait particulièrement intéressant au point de vue des bons effets de la trépanation palliative :

« Le malade présentait des accès de rotation pendant lesquels tout son corps tournait autour de son axe longitudinal vers le côté gauche, l'épaule droite se portant en avant. Il existait en outre des arrêts de la respiration relevant de troubles bulbaires, parfois même des accès asphyxiques jusqu'à perdre connaissance, et à ces accidents

s'ajoutaient la céphalée et les vomissements opiniâtres. Le crâne fut ouvert uniquement pour diminuer la tension intra-crânienne.

Les symptômes s'atténuèrent à tel point que pendant six mois le malade se crut guéri. L'amélioration ne fut que passagère, car les attaques reprirent avec la céphalée.

Une seconde intervention fut suivie des mêmes résultats que la première. Pendant dix-huit mois, on procura au malade une existence supportable ; mais il finit par mourir au milieu de symptômes rappelant ceux de la paralysie générale.

Nous apprécierons ultérieurement d'une façon plus approfondie, les résultats de la trépanation palliative orsque nous aurons dressé la liste des cas opérés jusqu'à ce jour.

MANUEL OPERATOIRE

Dans le chapitre précédent nous avons discuté l'intervention dans les tumeurs cérébrales, et nous sommes arrivé à cette conclusion que la trépanation répondait à deux indications différentes : tantôt la tumeur est nettement localisée et accessible au chirurgien, qui en tente l'extirpation, la trépanation est alors curative, tantôt la tumeur et par son étendue et par son siège ne peut être enlevée et la trépanation a pour but d'obvier à certains symptômes généraux, elle est alors palliative.

Que la trépanation soit palliative ou curative, elle se fera en définitive dans les mêmes conditions, la même technique sera applicable dans les deux cas ; on s'arrêtera seulement en chemin dans le premier cas, alors que dans le second on poursuivra l'opération jusqu'au bout.

Nous nous placerons ici dans le cas favorable où le chirurgien termine son opération par l'ablation de la tumeur.

Mais il importe de faire remarquer dès le début de ce chapitre, que la technique opératoire des tumeurs cérébrales diffère absolument selon qu'il s'agit d'une tumeur du cerveau ou d'une tumeur du cervelet.

Dans les tumeurs du cerveau le champ opératoire est

assez étendu. Il n'en est pas de même dans les tumeurs du cervelet où l'action du chirurgien se trouve circonscrite dans un espace étroit, qui n'est autre que la fosse cérébelleuse limité en dehors par l'apophyse mastoïde, en arrière et sur la ligne médiane, par la crête occipitale externe, en haut par une ligne horizontale menée de la protubérance occipitale externe vers la base de l'apophyse mastoïde. A chacune des limites que nous venons d'assigner à cette région de l'occipital, répond un volumineux sinus; le sinus latéral en haut et en dehors, le sinus occipital sur la ligne médiane. La blessure de ces canaux veineux rend l'action chirurgicale dans les tumeurs du cervelet particulièrement dangereuse.

Quelle que soit la tumeur à laquelle on s'adresse, tumeur du cerveau ou du cervelet, il est un point sur lequel on ne saurait trop insister. C'est la nécessité d'un outillage spécial dans les opérations de la chirurgie du système nerveux : c'est ce qu'ont bien compris des opérateurs tels que Horsley, qui se sont occupés spécialement de cette partie de la chirurgie.

Le *lit d'opération*, dont se sert ce chirurgien, construit en Suède, me paraît jouer un rôle assez important, pour que nous en donnions la description, d'autant plus que je le crois inconnu en France. La position dans laquelle se trouve immobilisée la tête est favorable pour toute opération pratiquée non seulement sur la boîte crânienne mais aussi sur la face.

J'ai fait représenter dans la figure 9, la partie intéressante du lit, celle qui répond à la tête du patient, lorsqu'il est couché dans la position où il doit être opéré.

Le lit se compose d'une table d'opération ordinaire supportée par quatre pieds, et à laquelle se trouvent surajoutées les parties suivantes :

Une tige métallique T, joue le rôle important, elle traverse le lit, et vient passer dans une barre horizontale HH' qui réunit les deux pieds de la tête du lit ; elle peut être fixée à différentes hauteurs dans cette barre H H grâce à une vis V qui permet d'assurer la position fixe qu'on veut lui donner.

A sa partie supérieure, elle porte extérieurement un pas de vis et intérieurement elle est creusée d'une cavité sphérique C (La figure 10 reproduit exactement cette disposition). Cette cavité est destinée à loger la boule métallique pleine C' (figure 11), laquelle est munie d'une courte tige pour s'emboîter avec le support de la tête (représenté en S figure 9).

Dans la figure 9, l'appareil est complètement monté et le support mis en place. La boule C' est maintenue dans la cavité qui la reçoit C, grâce à l'écrou représenté figure 12 et qui, se fixant sur le pas de vis, l'empêche de sortir de sa cavité.

Le support de la tête représente une sorte de coquille métallique, dont la forme peut varier au gré du chirurgien. Horsley m'en a montré plusieurs modèles. Ils serviront les uns ou les autres suivant que leur forme permettra d'aborder plus aisément telle ou telle partie du cerveau. Mais ce qu'il y a d'intéressant, c'est que le support monté sur la boule métallique, suivant que l'écrou est plus ou moins serré, est immobilisé ou au contraire mobile dans son articulation ; et dans ce dernier cas, le chirurgien

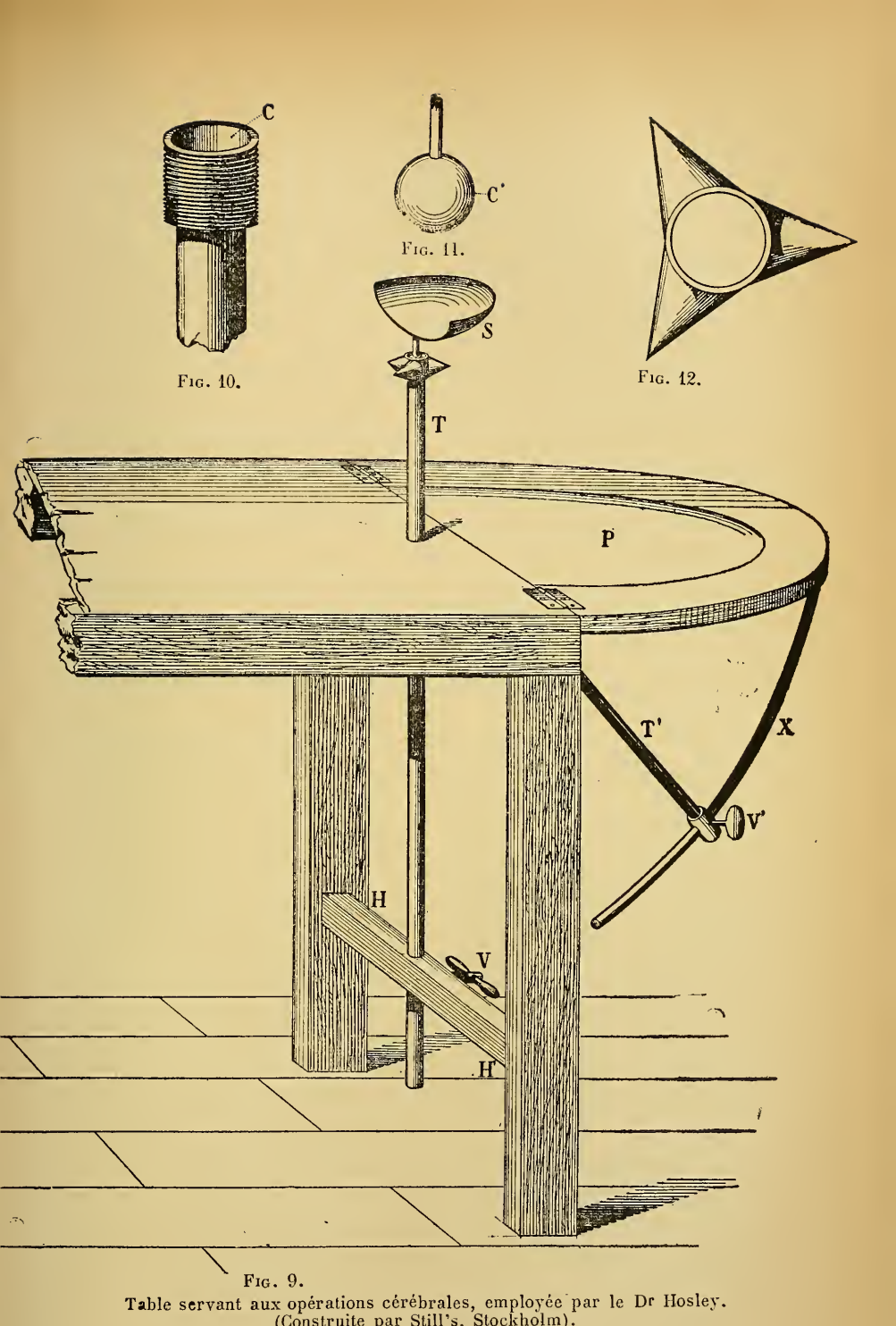

Fig. 10.

Fig. 11.

Fig. 12.

Fig. 9.
Table servant aux opérations cérébrales, employée par le Dr Hosley.
(Construite par Still's, Stockholm).

peut lui donner l'inclinaison qu'il juge la plus favorable pour son intervention.

L'opérateur peut, en outre, grâce à la tige T qui monte et descend à son gré, placer la tête à la hauteur qu'il désire. Il obtient enfin, grâce à la courbure du support qui se moule exactement sur la tête, une immobilisation nécessaire, qui fait défaut avec l'emploi des coussins, comme moyen d'appui, et les mains d'un aide comme moyen d'immobilisation.

De plus, si nous en croyons Starr, la possibilité de maintenir la tête du patient, pendant et après l'opération, au-dessus du niveau du corps serait chose très importante.

C'est en effet dans la position demi assise que l'hémorrhagie serait la moindre. Voilà donc un lit qui rend les plus grands services à tous les points de vue et dont l'emploi me paraît indispensable pour tout chirurgien qui veut se livrer d'une façon sérieuse à la chirurgie crânienne.

Il nous reste à signaler l'existence à la tête du lit d'une sorte de plateau, P, légèrement excavé à sa partie centrale, et qui reçoit le sang s'écoulant de la plaie. Ce plateau est mobile et peut être maintenu plus ou moins incliné par rapport au reste de la table, pour permettre l'écoulement du sang, grâce à la tige mobile X qui glisse dans la tige fixe T'. Une vis V' assujettit la tige mobile et par conséquent le plateau P dans la position qu'on veut lui donner.

La technique opératoire a subi, dans ces derniers temps, une modification applicable aux tumeurs cérébrales comme aux tumeurs du cervelet, et sur laquelle nous devons insister d'une façon toute particulière. Très peu connue de nos

opérateurs français, elle a été mise en pratique et préconisée par Horsley et Keen ; elle consiste à *opérer les tumeurs cérébrales en deux temps*, pour éviter les accidents de shock consécutifs à l'ouverture du crâne. Dans un premier temps, on ouvrira la boîte crânienne ; puis sans inciser la dure-mère, on réappliquera le lambeau cutané sur la solution de continuité et la plaie sera fermée par des sutures. On donnera à l'opéré le temps de se remettre de ce premier traumatisme, et trois ou quatre jours après la première intervention (c'est le délai fixé par Horsley) s'il n'est survenu aucun accident du côté de la plaie, on interviendra de nouveau. On désunira le lambeau cutané, on incisera la dure-mère, et s'il est possible on pratiquera l'extirpation de la tumeur.

On aura mis de la sorte le malade dans les meilleurs conditions pour le succès de l'opération.

Cette modification apportée dans la technique opératoire est de date trop récente pour qu'on puisse se prononcer d'une façon définitive sur les résultats qu'on peut en attendre. Elle semble en tous cas d'autant plus indiquée que pour Keen et Horsley « la lésion est trop sérieuse pour être attaquée en une seule opération ; ce n'est qu'en prenant la précaution de scinder l'acte chirurgical en deux qu'on évitera les morts par choc, qu'on obtiendra pour cette affection des résultats thérapeutiques dignes de la chirurgie moderne, c'est-à-dire d'excellentes statistiques. »

Cette méthode a été récemment appliquée en France, pour la première fois, par M. Schwartz et M. Terrier a beaucoup insisté sur la valeur du procédé.

Manuel opératoire pour tumeur du cerveau : Jusqu'à ce jour, bien qu'elle puisse aussi s'étendre aux tumeurs des lobes frontal, temporal, et occipito-pariétal, l'action chirurgicale s'est trouvée limitée d'une façon à peu près exclusive, à la région motrice du cerveau; aussi s'est-on attaché à déterminer aussi exactement que possible la position des scissures de Rolando et de Sylvius par rapport à la boîte crânienne, position pui permettait de tomber d'une façon précise sur la zône en question, surtout à une époque où l'ouverture large de la boîte crânienne semblait contre indiquée. De là sont nées plusieurs méthodes de cranio-topographie, sur lesquelles les auteurs ont beaucoup insisté. On a cherché à déterminer le rapport des organes intra crâniens avec divers points de repère précis et appréciables à la surface du crâne revêtu de ses parties molles. Nous n'insisterons pas sur cette étude cranio-topographique, elle a été traitée d'une façon très approfondie dans l'intéressant ouvrage de Chipault, auquel nous renvoyons pour de plus amples détails.

Nous nous contenterons de rapporter ici les procédés de détermination des sillons de Rolando et Sylvius employés par deux de nos auteurs français, MM. Lucas-Championnière et Poirier, qui ont donné les meilleurs résultats aux opérateurs qui les ont employés.

Détermination du sillon de Rolando par le procédé de Championnière : Après avoir déterminé le bregma au moyen de l'équerre flexible de Broca, Championnière marque un point situé à 57 millimètres en arrière. C'est l'extrémité superieure du sillon de Rolando ; la détermi-

nation de l'extrémité inférieure se fait de la façon suivante: de l'apophyse orbitaire externe, au niveau du point où l'os se recourbe pour former la crête temporale; il trace une ligne horizontale de sept centimètres de longueur. A l'extrémité de cette ligne, il élève une perpendiculaire de trois centimètres de hauteur.

L'extrémité de cette dernière ligne détermine le point cherché. Il suffit, pour avoir la direction du sillon, de réunir les deux points supérieur et inférieur.

Détermination du sillon de Rolando par le procédé Poirier. — M. Poirier détermine la ligne naso-inienne, qui naît de l'inion en arrière, et se termine en avant au niveau de l'angle fronto-nasal. Il prend sur cette ligne à partir du point nasal, la moitié de la distance naso-inienne et ajoute deux centimètres. Il détermine ainsi l'extrémité supérieure de la scissure de Rolando. Mais si pour une raison quelconque, l'inion ne peut être déterminé d'une manière précise, l'auteur mesure sur la ligne sagittale, à partir du point nasal, 18 centimètres et demi pour les grosses têtes, 18 pour les petites.

Pour la détermination de l'extrémité inférieure, M. Poirier emploie le procédé suivant:

« Reconnaître et trouver au crayon l'arc zygomatique; élever sur cet arc une perpendiculaire passant juste au-devant du tragus dans la dépression préauriculaire et compter, à partir du trou auditif, sept centimètres sur cette perpendiculaire; mais ce chiffre qui convient à des cerveaux d'adultes est trop fort sur des têtes d'enfants ou de tout jeunes gens. » Aussi, M. Poirier a-t-il modifié

son procédé pour trouver l'extrémité inférieure de la scissure sur des sujets de tout âge : sur dix têtes, il prolonge jusqu'à la ligne sagittale la perpendiculaire préauriculaire, il mesure la distance totale du conduit auditif à la ligne sagittale, et d'autre part, la distance du conduit à l'extrémité inférieure de la scissure.

Il a trouvé que le rapport de ces deux distances était, en moyenne de 7 à 17, c'est-à-dire que l'extrémité inférieure du sillon n'est pas située tout-à-fait à la moitié de la ligne auri-sagittale, mais à 15 millimètres au-dessous de cette moitié. »

Détermination de la scissure de Sylvius. — M. Poirier trace une ligne « allant de l'angle naso-frontal à un point situé à un centimètre au-dessus du lambda. Cette ligne naso-lambdoïdienne touche le cap de la troisième frontale, suit sur une longueur de quatre à six centimètres la portion externe de la scissure de Sylvius, rase la partie inférieure du lobule du pli courbe et aboutit à la suture pariéto-occipitale. Elle mérite bien le nom de ligne sylvienne. Je ne pense pas qu'on puisse tracer à moins de frais une ligne répondant sur une plus grande étendue à la scissure de Sylvius. Le tracé est facile à obtenir si l'on se rappelle que le plan (et par suite la ligne) passe à six centimètres au-dessus du trou auditif. Le pli courbe se trouve sur cette ligne à sept centimètres du lambda, et le lobule du pli courbe à dix centimètres un peu au-dessus de la ligne. Sur les enfants, ces longueurs seront réduites à six et neuf. »

La scissure perpendicuiaire externe. — Moins importante que les sillons de Sylvius et de Rolando, correspond à peu près exactement au lambda, un peu au-dessus, jusqu'à dix ou douze millimètres, surtout chez l'enfant.

Je ne fais que signaler ici en passant, sans y insister, les procédés de d'Autoux, Slocker, Giacomini, Le Fort, Woolongham, Clado, Reid, Anderson et Makim, les procédés allemands, pour la détermination du sillon de Rolando ; les procédés d'Horsley, de Reid, de Hare, d'Anderson et Makins, de Dana, Le Fort, Clado, etc., pour la détermination de la scissure de Sylvius.

Dans son récent ouvrage, Chipault nous donne, également un nouveau procédé de crânio-topographie.

Leur étude m'entraînerait au-delà des limites que je me suis assignées, d'autant plus, je le répète, qu'elle a été faite dans des ouvrages récents auxquels il est facile de se reporter. Je trouve du reste qu'on est allé bien loin dans cette étude crânio-topographique ; il est incontestable que la situation des scissures de Rolando, de Sylvius, et de la scissure perpendiculaire externe, joue un rôle important, puisqu'en définitive ces lignes nous donnent la délimitation des grands lobes cérébraux, mais on a apporté dans la détermination de ces lignes et surtout des sillons secondaires une précision mathématique exagérée, surtout à une époque où la nécessité des larges ouvertures crâniennes n'est plus à discuter. Nous reviendrons plus tard sur cette question.

Je ne saurais mieux faire du reste que de rapporter ici les paroles de M. Lucas-Championnière au Congrès de Rome en 1894 : « Pour la recherche des centres moteurs,

le but à poursuivre est non de chercher un point mathématique par des figures géométriques plus ou moins compliquées, *mais de déterminer suffisamment le groupement des centres* pour permettre de les découvrir *par une large ouverture, large ouverture qui est une des nécessités primordiales de la chirurgie cérébrale.* »

Il ne nous paraît pas utile de préciser ici, la situation des ganglions centraux (couche optique et corps strié) et des ventricules, par rapport aux parois crâniennes, car dans le cas de tumeur développée aux dépens de ces ganglions, il sera prudent de limiter son intervention à une trépanation palliative, et d'autre part les ventricules dilatés par une hydrocéphalie secondaire parfois très abondante, ont perdu leurs rapports normaux, et peuvent être ponctionnés sur une étendue bien supérieure à celle que présente leur zône de délimitation, telle que nous la donnent les auteurs.

Il est encore un point que nous tenons à mettre en relief avant d'abandonner cette étude sommaire de crânio-topographie, ce sont les rapports que présentent avec la paroi crânienne les principaux vaisseaux intra-crâniens (artère méningée moyenne et sinus). Car s'il est vrai, comme nous le montrerons dans quelques instants, qu'en agissant avec prudence même dans les régions exactement occupées par ces vaisseaux, on puisse éviter de les blesser, il est bon cependant que le chirurgien soit prévenu de leur position exacte pour se mettre à l'abri d'erreurs regrettables.

L'artère méningée moyenne après sa pénétration dans le crâne par le trou sphéno-épineux se ramifie en plu-

sieurs branches qui courent entre la dure-mère et la paroi osseuse en rapport avec les os temporal et pariétal.

M. Poirier précisant les rapports de l'artère méningée moyenne et plus particulièrement de sa branche antérieure, conseille pour tomber directement sur ces vaisseaux « d'élever une perpendiculaire sur l'apophyse zygomatique, à égale distance du bord postérieur de l'apophyse montante du malaire et du conduit auditif, et de trépaner sur cette perpendiculaire à 5 centimètres au-dessus de l'apophyse zygomatique. » Il est bon d'être prévenu de ces rapports, car c'est une région sur laquelle le chirurgien aura fréquemment l'occasion d'intervenir.

En avant de la branche antérieure de la méningée moyenne et suivant exactement sa direction se trouve le sinus sphéno-pariétal de Brechet. On le découvre par les mêmes procédés que la branche antérieure.

Le sinus longitudinal siège sur la ligne médiane, élargi par les lacs sanguins et les confluents veineux situés sur ses côtés.

Ce sinus se réunit au niveau de l'inion avec les deux sinus latéraux, le sinus droit, qui appartient à la tente du cervelet et le sinus occipital qui s'étend, sur la ligne médiane, de l'inion au trou occipital. Ils forment là ce qu'on appelle le pressoir d'Hérophile. De chaque côté du pressoir se détachent les sinus latéraux.

Chaque sinus latéral est formé d'une portion horizontale, séparant la fosse cérébrale postérieure, de la fosse cérébelleuse, et d'une portion verticale ou mastoïdienne.

La position de ce sinus doit être bien présente à l'esprit du chirurgien, dans les opérations, qui se pratiquent sur l'apophyse mastoïde ou sur le cervelet. La jonction de la portion mastoïdienne et de la portion horizontale correspond à l'astérion; la portion horizontale répond à une ligne allant de l'inion à l'astérion.

La portion mastoïdienne répond pour Chipault aux deux quadrants postérieurs de l'apophyse mastoïde (cet auteur divise en effet l'apophyse mastoïde en 4 quadrants). Le quadrant antéro-supérieur serait le vrai quadrant chirurgical, non dangereux.

M. Poirier divise au contraire l'apophyse mastoïde en trois parties : « le tiers antérieur est pétreux, le tiers moyen est veineux, le tiers postérieur est cérébelleux. »

Ces notions acquises, nous sommes en mesure d'aborder l'acte opératoire lui-même.

Tous les auteurs insistent avec raison sur les *précautions antiseptiques* à prendre avant l'opération, nous passerons rapidement sur ce point, car l'antisepsie doit être là ce qu'elle est partout ailleurs, c'est-à-dire très rigoureuse.

Il faut bien savoir que la moindre faute expose les malades aux complications méningées les plus graves, et nous retrouverons dans les statistiques un certain nombre de cas dans lesquels la mort a été causée par l'infection.

Il y a cependant quelques points essentiels que je tiens à rappeler. La veille de l'opération, la tête doit être *complètement* rasée et lavée, d'abord au savon et à l'eau, puis à l'éther ou à l'alcool et enfin au sublimé. Un pan-

sement humide sera laissé à demeure jusqu'au lendemain, et la tête brossée et nettoyée de nouveau sous le sommeil du malade. L'antisepsie des yeux et des oreilles est une bonne précaution à prendre. La veille de l'opération, sur le crâne rasé, il sera bon de déterminer la situation des sillons de Rolando et de Sylvius par les procédés que nous avons étudiés et de tracer ces lignes à l'aide du crayon de nitrate d'argent, qui ne s'effacera pas sous l'influence des lavages antiseptiques.

Starr conseille, pendant la semaine qui précède l'intervention, de suspendre les bromures.

L'*anesthésie* est un point sur lequel on a discuté, les uns préfèrent le chloroforme, d'autres l'éther. L'éther aurait l'inconvénient d'amener une congestion encéphalique, défavorable dans les opérations cérébrales, et Starr aurait constaté souvent que l'hémorrhagie par les vaisseaux cérébraux est beaucoup moins intense avec le chloroforme qu'avec l'éther. Cependant Keen emploie l'éther, tandis que Horsley, Seguin et autres, emploient le chloroforme. Dans le but de faire contracter les vaisseaux, Horsley fait précéder l'anesthésie d'une injection hypodermique de morphine, 16 milligrammes chez les adultes et 3 milligrammes chez les jeunes enfants. Keen donne préalablement de l'ergotine pour la même raison.

Lorsque le malade est endormi, les auteurs conseillent de marquer sur l'os, à travers le cuir chevelu, avec une pointe stérilisée, trois points de la ligne dont on veut connaître la situation; une fois le cuir chevelu rabattu, on pourra retrouver très nettement sur le crâne, le trou du sillon de Rolando ou de la scissure de Sylvius.

L'incision des téguments a été faite de façons très différentes ; pendant longtemps on a conseillé l'incision cruciale, d'autres préféraient les incisions en L, en T, en X. Aujourd'hui, le lambeau en ∩, quelle que soit sa situation, frontale, temporale, occipitale, semble le plus généralement employé.

Le lambeau bien nourri par son pédicule placé du côté de la base du crâne, se rabattra facilement pendant l'opération, laissant largement à jour le champ opératoire.

En ce qui concerne l'hémostase, Weir conseilla, en 1887, l'application d'un tube de caoutchouc autour de la tête pour prévenir l'hémorrhagie. Plusieurs objections peuvent être faites à cette méthode, le tube limite l'action du chirurgien du côté de la base, il peut glisser et remonter au cours de l'opération, enfin, il a l'inconvénient de comprimer surtout les veines et d'augmenter l'hémorrhagie veineuse. Ce procédé doit être abandonné. Du reste, je ne vois pas ce que cette hémorrhagie abondante, il est vrai, peut avoir de si redoutable, les pinces hémostatiques en T me paraissent excellentes pour saisir le bord du lambeau, et ce pincement des artères peut être fait pour éviter une perte de sang trop grande, au fur et à mesure que l'on poursuit l'incision des téguments. Lorsque le décollement du lambeau muni du périoste crânien sera terminé, on pourra procéder à la ligature des vaisseaux sans plus tarder, si l'on craint la mortification des bords du lambeau, soit en les pinçant directement, soit en pratiquant leur ligature à l'aide d'un fin tenaculum (Poirier). Du reste, pour beaucoup de ces vaisseaux, l'hémorrhagie aura déjà cessé.

Nous arrivons maintenant à la partie vraiment intéressante et délicate de l'opération : *l'ouverture de la boîte crânienne.*

Il faut savoir d'abord que l'épaisseur des os du crâne est essentiellement variable; chez l'enfant, la voûte crânienne est mince; chez l'adulte, l'épaisseur peut varier dans des proportions notables suivant les individus, et de plus elle varie suivant la région considérée; il faut donc dans l'incision des os agir avec la plus grande prudence sous peine de léser la dure-mère et surtout les vaisseaux méningés. On redoublera de prudence, lorsqu'on agira dans la région d'un sinus ou de l'artère méningée moyenne, mais il faut bien se pénétrer de cette idée, contraire aux doctrines généralement admises, qu'on peut agir sur ces régions vasculaires. Je peux affirmer, en effet, que sur un nombre de trépanations assez considérable, faites sur le cadavre, je n'ai blessé qu'une fois et tout à fait au début de mes expériences l'artère méningée moyenne, et il ne m'est jamais arrivé d'atteindre le sinus. J'indiquerai plus tard la manière dont j'ai procédé pour éviter ces accidents.

Il est un point capital à mon avis, surtout en ce qui concerne la chirurgie des tumeurs cérébrales, c'est la nécessité *de pratiquer une large ouverture* de la boîte crânienne.

J'ai déjà signalé les paroles prononcées à ce propos, par M. Lucas-Championnière, au Congrès de Rome. Cette opinion est partagée par tous ceux qui s'occupent sérieusement de chirurgie cérébrale. C'est également l'avis

d'Horsley et celui de Keen, de Philadelphie, que j'ai été assez heureux pour rencontrer à Londres dans le service d'Horsley. Il y a déjà longtemps que cette idée a été mise en pratique par ce chirurgien; j'ai eu l'occasion, en effet, d'étudier dans le Musée de Queen's Square Hospital (Hôpital des maladies nerveuses) plusieurs crânes ayant appartenu à des sujets opérés pour tumeurs cérébrales, et qui avaient succombé plusieurs années après; on voit que les pertes de substance pratiquées par l'opérateur étaient très étendues; sur l'un de ces crânes qui appartenait à l'un des premiers opérés du Dr Horsley, la perte de substance mesurait 10 cent. 1/2 dans le sens antéro-postérieur, 7 centimètres dans le sens vertical. Or, depuis cette époque, la pratique des larges ouvertures crâniennes est devenue pratique courante pour le chirurgien de Londres, et pour donner une idée des dimensions que peut atteindre la brèche osseuse, rappelons que M. Terrier a vu Horsley enlever près de la moitié de la calotte crânienne d'un côté de la tête. Ces larges ouvertures sont, en effet, très avantageuses à beaucoup de points de vue et n'offrent pas de réels inconvénients.

A la condition qu'on observe une antisepsie rigoureuse, on ne fait pas courir de plus grands dangers au patient par une ouverture large des méninges que par une ouverture étroite. D'autre part en ce qui concerne la hernie du cerveau, nous verrons plus tard que cette complication, contre laquelle Bergmann conseille les petites ouvertures, ne tiendrait pas pour Horsley à des conditions mécaniques pures.

Pour cet auteur, il n'y aura de hernie que s'il y a de

la suppuration; et on ne l'observera jamais, si on a une réunion par première intention.

On pourrait encore objecter qu'après la guérison de la plaie, le sujet sera d'autant plus exposé à contusionner son cerveau que la perte de substance osseuse sera plus grande, si le lambeau osseux n'a pas été réimplanté, question très discutable sur laquelle nous reviendrons. Ce qu'il faut pour répondre à cette objection c'est suivre les malades, et attirer leur attention sur ce point; or, en général, on remarque une tolérance parfaite du cerveau, surtout s'il s'agit d'adultes moins exposés aux traumatismes que les enfants.

Enfin les avantages que présentent les larges ouvertures crâniennes sont si grands, qu'on ne saurait trop préconiser cette manière de faire. J'ai rencontré dans les observations que j'ai parcourues un certain nombre de cas dans lesquels une ouverture crânienne trop étroite n'avait pas permis de découvrir une tumeur située dans un point quelquefois très voisin de celui où l'on avait trépané.

D'autre part, lorsqu'on veut résolument enlever la tumeur, il est bon de mettre largement à découvert le champ opératoire, pour faciliter la manœuvre des instruments, pour dépasser les limites du mal et mettre le patient dans les meilleures conditions pour le succès de l'opération.

De plus on peut arriver à faire ces larges ouvertures dans un temps relativement très court et sans imprimer à la tête du malade de violentes secousses, grâce à une instrumentation perfectionnée qui permet d'agir plus

Fig. 13. — Crâne ayant appartenu à l'un des premiers opérés du Dr Horsley. L'ouverture osseuse mesure 10 centimètres et demi dans le sens antéro-postérieur, 7 centimètres en hauteur. (Musée de Queen's Square Hospital).

rapidement. J'insisterai dans quelques instants sur un procédé nouveau, que j'ai eu l'occasion de mettre plusieurs fois à exécution sur le cadavre et qui me paraît appelé à donner au point de vue de la rapidité d'action les meilleurs résultats.

Telles étaient les raisons que j'invoquais en faveur de la nécessité des larges ouvertures crâniennes, lorsque j'ai déposé ce travail à la date du 15 octobre 1895, comme mémoire de médaille d'or; quelques jours plus tard, M. Doyen s'exprimait de la façon suivante sur cette question, au Congrès français de chirurgie (Compte-rendu du *Bulletin Médical*).

« Nous proposons d'ouvrir le crâne comme on ouvre l'abdomen, de mettre à découvert et d'explorer, en cas de diagnostic incertain, tout un hémisphère cérébral du front à l'occiput.

Nous incisons la peau de la bosse nasale à la protubérance occipitale. Latéralement nous prolongeons la section en avant vers l'arcade zygomatique et en arrière vers le pavillon de l'oreille. L'artère temporale et ses principales branches occupent le pédicule de ce vaste lambeau. Nous ouvrons alors le crâne en cinq ou six points, en dehors du sinus longitudinal supérieur, au-dessus du sinus latéral et en bas de la fosse temporale. On emploie à cet effet une fraise d'un modèle spécial, qui peut atteindre la dure-mère sans la blesser. Le crâne perforé en cinq ou six points, il ne s'agit plus que de sectionner les points osseux intermédiaires.

Puis on rabat le lambeau en évitant autant que possible la déchirure de l'artère méningée moyenne. Cette déchi-

rure nous a paru du reste sans inconvénient pour la nutrition des méninges.

On ouvre alors la dure-mère. Si aucune coloration spéciale ne vient indiquer le siège de la lésion, on pratique de bas en haut, entre les branches de l'artère méningée des sections curvilignes parallèles, de manière à explorer successivement toute la surface de l'hémisphère mis à nu. D'autres fois, on fait un vaste lambeau duremérien, pour le recoudre ensuite par un fin surjet à la soie. Les caillots ou la tumeur extirpés, on referme le crâne en mettant en place le vaste volet ostéo-cutané, qui le plus souvent est réuni sans drainage par une suture à point séparé au crin de Florence et ne portant que sur les téguments. Une telle crâniectomie n'offre pas plus de gravité qu'une laparotomie exploratrice. On peut explorer dans la même séance un hémisphère, y compris la face interne (que nous avons touché de l'index), une partie de la base et jusqu'au cervelet.

La chirurgie de l'encéphale, grâce à notre méthode d'hémi-crâniectomie temporaire, cessera désormais d'être une chirurgie d'exception. Le chirurgien n'a plus à se préoccuper des localisations cérébrales, jusqu'alors insuffisantes pour lui servir de guide. C'est à lui qu'il appartient, le bistouri à la main, de découvrir la physiologie pathologique du cerveau.

La crâniectomie est indiquée dans tous les cas d'épilepsie symptomatique », etc.

Bien des méthodes ont été proposées pour l'ouverture du crâne (Je ne m'occupe bien entendu pour l'instant que des tumeurs développées dans le cerveau lui-même).

Ces méthodes ne semblent pas avoir donné des résultats aussi satisfaisants qu'on l'eût désiré, puisque dans ces deux dernières années, les procédés nouveaux se sont multipliés. Je me contenterai de résumer rapidement les techniques opératoires qui se trouvent décrites dans les ouvrages les plus récents et en particulier dans le livre de Chipault sur la chirurgie du système nerveux, pour aborder l'étude des techniques les plus modernes, peu connues dans notre pays, que M. le professeur Terrier a signalées dans une de ses premières leçons (novembre 1894).

Jusqu'à ces dernières années, c'est le trépan qui seul fut employé pour perforer le crâne. Et malgré les nombreuses variétés de trépan qui ont été construites, on s'est servi presque uniquement du trépan à couronne et point d'appui central, modèle Bichat-Charrière. Je ne donnerai pas sa description ; il est trop connu pour que j'y insiste ; je désire seulement apprécier les résultats de son application.

Le trépan est d'un usage difficile et lent, lorsqu'on veut pratiquer une large résection osseuse. Ces difficultés sont bien connues de tous ceux qui ont une certaine habitude de la trépanation ; on ne peut avancer qu'en prenant de grandes précautions lorsqu'on approche de la table interne de l'os ; on est obligé de s'y reprendre à plusieurs fois, car il est bon de sonder fréquemment le fond de la raînure produite par la scie, pour voir si en un point quelconque la table interne n'a pas déjà cédé. Et malgré tout, il arrive souvent, car il est difficile d'empêcher les oscillations de l'instrument, que la section de la rondelle

osseuse soit accomplie d'un côté avant de l'être tout autour ; si le fait passe inaperçu, on s'expose alors à faire une échappée dans le cerveau à travers la dure-mère. Toutes ces précautions prolongent l'opération, si bien que l'ablation d'une simple rondelle osseuse, demande toujours un temps assez long pour être faite dans de bonnes conditions. De plus la grandeur de l'orifice crânien obtenu de cette façon est généralement minime. Il faut en effet, nous dit Chipault, une grande habileté et une grande habitude pour se servir de couronnes de 30 millimètres (Lucas-Championnière), de 38 (Keen), de 50 (Horsley autrefois).

« Ces grandes couronnes entament irrégulièrement la boîte crânienne, de telle sorte que l'instrument pénètre déjà à l'intérieur du crâne en certains points, tandis qu'en d'autres endroits la rondelle n'est pas encore entamée.

Les difficultés et le danger de blesser les méninges sont tels qu'Horsley a renoncé à sa couronne de 50 millimètres et n'emploie plus que des couronnes d'un pouce, soit 26 millimètres. »

Nous retrouvons là, exagérées encore, les difficultés que nous signalions pour les couronnes de petites dimensions.

En somme, on ne peut enlever par l'application d'une couronne de trépan, qu'une petite rondelle osseuse et au prix d'un temps assez notable. Or nous avons insisté précédemment sur la nécessité des larges ouvertures crâniennes.

Pour agrandir l'ouverture créée par la couronne de trépan primitif, on a eu recours jusque dans ces derniers

temps à divers procédés que je me contenterai de résumer, car ils sont très connus et leur description, avec dessins à l'appui, a été faite récemment d'une façon très intéressante par Chipault.

L'agrandissement peut se faire en élargissant progressivement l'orifice primitif, ou bien en créant à distance un autre orifice et en faisant sauter le pont intermédiaire. Mais il faut préalablement dans les deux cas, décoller la dure-mère au voisinage des orifices osseux primitifs pour pouvoir insinuer entre elle et la face interne de l'os les instruments qui servent à l'agrandissement.

L'agrandissement progressif peut se faire. — Avec *la pince emporte-pièce*, que l'on emploiera sur les crânes minces, et qui paraît contre-indiquée sur les crânes épais, où elle exige un déploiement de force considérable. Pour faciliter le jeu de la pince, il faut avoir soin de ne saisir entre ses mors qu'une faible épaisseur de l'os, et d'enlever celui-ci parcelles par parcelles. Par ce moyen seul, on triomphera de la résistance.

Avec *les scies :* Scies à main, scies à manivelle parmi lesquelles le craniotôme de M. Poirier, et scies circulaires.

Avec le *trépan* enfin « soit en appliquant des couronnes de trépan subintrantes à l'aide du trépan ordinaire, soit en employant la pince trépan du professeur Farabeuf ».

L'agrandissement discontinu se fera en appliquant une seconde couronne de trépan à distance de la pre-

mière, et en sectionnant le pont intermédiaire à l'aide de scies ou d'ostéotomes.

M. Jaboulay a indiqué un procédé qui consiste à appliquer suivant deux lignes parallèles une série de couronnes de trépan ; il reste entre elles une travée osseuse intermédiaire que l'on sectionnera avec la cisaille de Liston.

Quel que soit le mode d'agrandissement, que l'on ait recours à l'application successive de plusieurs couronnes de trépan, ou à une seule application suivie de l'agrandissement progressif, il y a un reproche à faire à ces procédés, c'est leur lenteur d'exécution, et le maniement difficile des instruments employés. Or il est important, comme pour toute opération sérieuse du reste, de maintenir le malade le moins longtemps possible sous le sommeil anesthésique. Il faut avant tout pour les opérations sur le système nerveux central éviter de prolonger un état de shock, qui peut avoir ici plus que *dans tout autre cas*, les conséquences les plus fâcheuses. Je m'appuie du reste sur la haute autorité de M. Terrier, et je rapporte ce qu'il dit à propos des méthodes que nous venons d'étudier : « Ce qui est le plus néfaste dans ces procédés, c'est certainement la durée de l'ouverture du crâne, alors qu'il importe d'opérer le plus rapidement possible pour éviter le shock ».

Pour remédier à cet inconvénient on a construit dans ces derniers temps, en Angleterre et en Amérique de petites scies animées d'un mouvement rapide qui leur est communiqué ou par des appareils électriques, ainsi que Horsley l'a fait à Londres, ou par des appareils moteurs

identiques à ceux des tours à fraiser fig. 16 (Ce principe du tour des dentistes a été appliqué déjà en France, à des appareils de chirurgie osseuse, le polytritome du Dr Péan, et la scie d'Ollier). Mais avant d'aborder la description de ces appareils, je désire insister sur le procédé de résection crânienne, pratiquée à l'aide du ciseau et du maillet. Cette méthode est encore employée actuellement en Allemagne ; elle a été préconisée en France par le Dr Poirier et acceptée par beaucoup de chirurgiens. Jadis employée par Horsley, elle est combattue maintenant par ce chirurgien. MM. Terrier et Lucas-Championnière, la considèrent également comme mauvaise, et cette opinion est partagée par la plupart des chirurgiens américains. On conçoit aisément que la percussion répétée de la tête avec un lourd marteau, puisse déterminer une état de shock très nuisible pour le malade. Or cet état de schok revêt dans les opérations de la chirurgie cérébrale une signification bien plus grave que dans toute autre opération. La commotion cérébrale répétée dûe aux martellement de la boîte crânienne a pu être considérée dans certains cas, comme la cause de la mort des opérés. A l'appui de cette assertion, je rapporte le fait suivant, que je publie avec l'assentiment du Dr Jalaguier.

Il s'agit d'un enfant qui présentait une tumeur à myéloplaxes de la région fronto-pariétale ; il fut opéré à l'aide du ciseau et du maillet, et une large perte de substance fut pratiquée à la boîte crânienne. Le malade perdit peu de sang, mais l'opération fut de longue durée ; elle fut terminée à midi, et à deux heures l'enfant était mort. La perte de sang était insuffisante pour expliquer

cette fin rapide ; M. Jalaguier estime que l'enfant est mort du shock opératoire, et se prononce d'une façon absolue contre l'emploi du maillet et du ciseau dans la trépanation. Il faut donc à tout prix pour éviter le shock n'employer que des procédés de douceur et en même temps des procédés rapides.

Ceci dit, revenons à la description des appareils auxquels on a recours pour pratiquer dans des conditions plus rapides l'ouverture du crâne.

J'ai eu l'occasion d'étudier pendant mon séjour en Angleterre, des modèles de scies qui ont été construites par un fabricant de Londres, Hawskley, sons l'inspiration du Dr Horsley.

L'une d'elles, *dite scie rectiligne d'Hawskley*, mue par l'électricité, est représentée figure 14. Au moment de sa mise en action elle est animée d'un mouvement successif d'avant en arrière et d'arrière en avant très rapide. Elle se compose d'un cylindre métallique, C, creux qui sert de manche, et est mis en communication avec un moteur électrique d'une puissance de dix volts, par une chaîne métallique M, qui relie l'instrument à la pile. Dans l'intérieur de ce cylindre se trouve une tige métallique indiquée en pointillé, qui porte à son extrémité antérieure la scie Sc. Celle-ci est représentée par une lame aplatie de forme quadrilatère irrégulière. Cette lame est engaînée à son extrémité antérieure par une tige métallique T qui peut être élevée ou abaissée à l'aide de la vis V. Le mouvement d'élévation ou d'abaissement se passe autour du point A. Cette tige est analogue au curseur limitatif du trépan ; on peut en l'abaissant plus

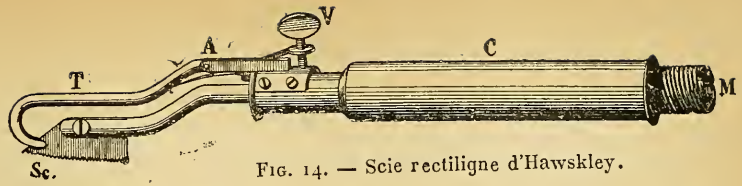

Fig. 14. — Scie rectiligne d'Hawskley.

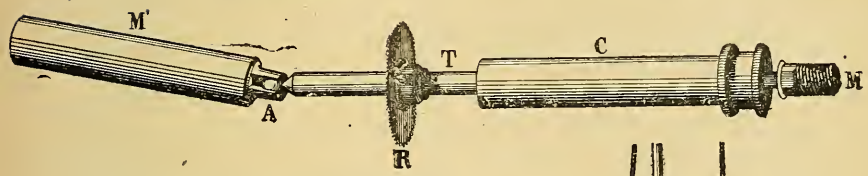

Fig. 15. — Scie circulaire d'Hawskley.

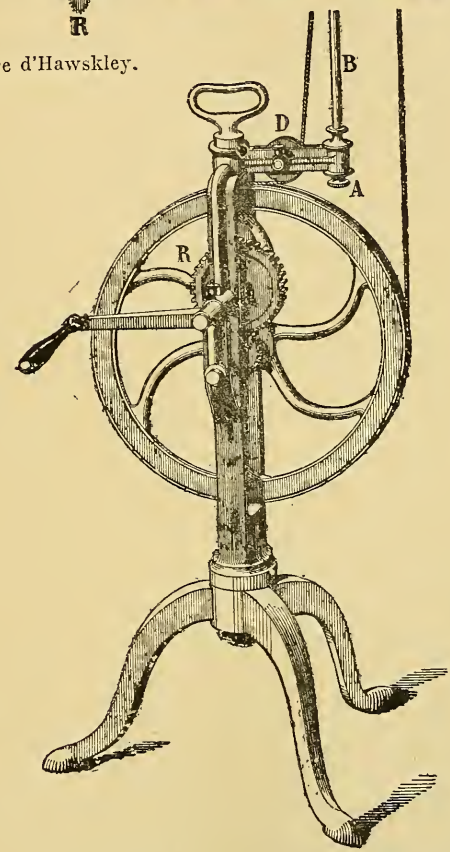

Fig. 16. — Moteur mécanique à main.

Fig. 17. — Schema de la scie d'Horsley, construite en 1895.

ou moins, laisser dépasser une hauteur de la lame en rapport avec l'épaisseur supposée de l'os que l'on veut sectionner.

Un second modèle, désigné sous le nom de *Scie circulaire d'Hawskley* est représentée dans la figure 15. Ce modèle, bien que de construction récente, a été déjà abandonné par Horsley. Je serai bref sur sa description. Cette scie est mue par l'électricité, comme la scie rectiligne, et rattachée à l'appareil moteur par la chaîne métallique M. Cette chaîne se continue dans l'intérieur du cylindre C, avec une tige métallique T, qui représente l'axe de rotation de la roue R. Cette tige métallique vient s'unir par une articulation mobile A au manche M'. La roue R est animée d'un mouvement circulaire rapide. L'opérateur tient dans sa main gauche le tube métallique creux C, et de sa droite le manche M'. Il dirige la scie à son gré sur la surface osseuse, en ayant soin de la ramener vers lui.

Pour l'employer avec sécurité, il faut d'abord appliquer une couronne de trépan, puis décoller la dure-mère avec un instrument spécial qui sera laissé en place pour la protéger, et qui devra toujours accompagner la scie dans sa progression. « Horsley, du reste, n'opère pas d'emblée la section de l'os et modère l'action de la scie de façon à laisser la table interne avec une portion variable du diploë. Ensuite, avec des pinces il fait sauter toute la partion circonscrite de l'os. Les pinces dont se sert Horsley se distinguent des pinces de Liston ordinaires en ce que leurs mors sont beaucoup plus courts et l'extrémité de ces mors plus amincie de façon à pouvoir

être plus facilement introduite dans les traits de scie » (Chipault). M. Terrier dans sa leçon sur la chirurgie des tumeurs cérébrales, a donné le schéma et la description d'un nouvel appareil d'Horsley, qui était en construction au moment de son voyage à Londres (Je l'ai fait représenter dans la figure 17). « Cet instrument représente une sorte de meule coupante en acier dur M, qu'on presse contre l'os au moment où elle tourne avec une notable vitesse, une fois la première couronne de tréphine enlevée. On agrandit de la sorte la perte de substance osseuse ; la plaie faite par cette scie spirale a un demi centimètre de largeur. La tige active a environ cinq centimètres de haut et présente à sa partie inférieure un guide F pour protéger la dure-mère. »

Lors de mon passage à Londres, j'espérais trouver cet instrument construit et pouvoir apprécier son fonctionnement.

J'ai appris de M. Horsley qu'il n'avait pas donné les résultats qu'il en attendait, que les sections osseuses étaient encore trop lentes, et que son auteur l'avait abandonné. C'est donc plutôt, en me plaçant au point de vue historique qu'au point de vue pratique, que j'en ai rapporté ici la description.

En 1894, le Dr Cryer (de Philadelphie) a figuré dans un travail qu'il a publié en commun avec Keen et Mitchell deux instruments nouveaux, désignés sous le nom de *scie circulaire* et d'*ostéotome spiral* que j'ai fait représenter dans les figures 18 et 20. Ces appareils sont mis en mouvement par un moteur mécanique assez analogue au tour de dentiste, figure IV. Pl. 2, mais ici

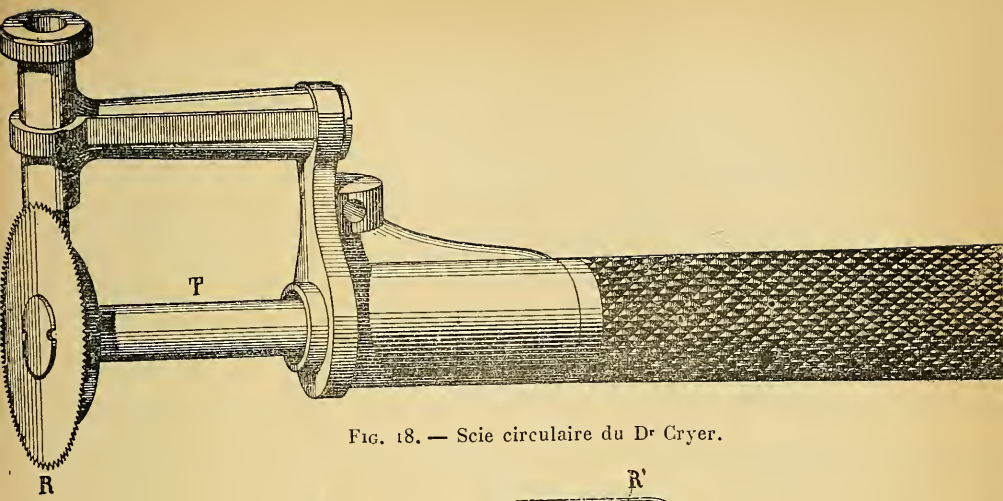

Fig. 18. — Scie circulaire du Dr Cryer.

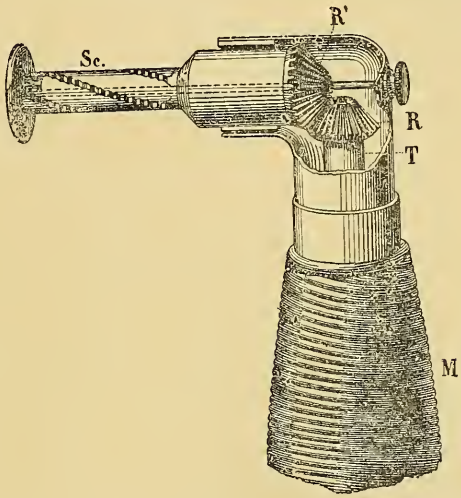

Fig. 19. — Instrument de M.-C.-M. Wright (Bone-Cutter).

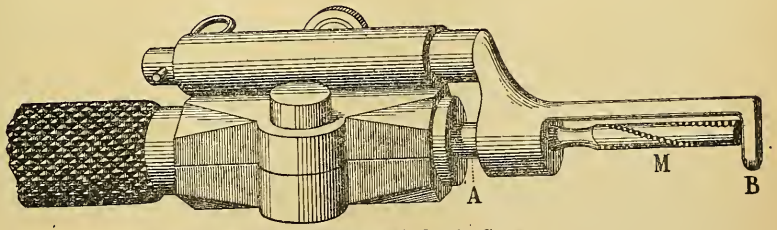

Fig. 20. — Ostéotome spiral du Dr Cryer.

la roue dentée R, qui actionne le grand volant, régulateur du mouvement, est mise en jeu à l'aide d'une manivelle à main et non par l'intermédiaire d'une pédale. Il existe en D une poulie de réflexion pour le câble de transmission; B représente le support du câble et A une vis de réglage. Le mouvement est imprimé à la *scie circulaire* figure 18, par la tige T qui traverse le manche de l'instrument.

Dans l'*ostéotome spiral* (figure 20), la partie principale ou scie est formée par une pièce métallique M autour de laquelle s'enroulent en forme de spire trois rangées de dents. Cette tige métallique s'appuie à l'une de ses extrémités sur la plaque B, l'autre se continue avec l'axe de rotation A qui traverse le manche de l'appareil.

En 1894, a paru également à Philadelphie la description d'un autre instrument dû à Crosby M. Wright. Il présente une grande analogie avec l'ostéotome de Cryer. La figure 19 reproduit schématiquement l'appareil auquel son auteur a donné le nom de *Bone Cutter*. Il est mis en mouvement, soit par un moteur mécanique, soit par l'électricité. Le manche M est traversé par une tige métallique T, terminée par une roue dentée R qui s'engrène avec une roue analogue R' destinée à transmettre le mouvement imprimé par l'appareil moteur, soit à une tréphine que l'on a montée sur l'instrument, soit à une pièce autour de laquelle s'enroulent, en spirale, trois ou quatre rangées de dents, comme dans l'ostéotome spiral de Cryer, et qui joue le rôle de scie.

Grâce à l'emploi de ces instruments, on doit arriver à

enlever de larges lambeaux osseux, sans déterminer la moindre commotion cérébrale et en y consacrant un temps relativement assez court. Ils marquent assurément, une étape dans la voie du progrès. Mais à une époque où le chirurgien tend à simplifier son instrumentation, on reconnaîtra volontiers avec moi que les instruments que nous avons décrits ne sont pas sous ce rapport exempts de tout reproche. Ils nécessitent aussi l'emploi de moteurs mécaniques ou électriques qui ne sont pas toujours à la portée du chirurgien ; aussi cette instrumentation reste-t-elle presque exclusivement une instrumentation d'hôpital. En admettant que l'on s'habitue vite au maniement de ces instruments, il n'en est pas moins vrai que leur usage nécessite une certaine expérience, si l'on veut pratiquer l'ouverture de la boîte crânienne avec rapidité.

Il faut du reste que le Dr Horsley n'ait pas retiré de ses propres instruments tous les avantages qu'il espérait, puisqu'il emploie un procédé nouveau, dont les résultats lui paraissaient excellents lors de ma visite dans son service, en juillet 1895. Je n'ai pas eu l'occasion de voir appliquer cette nouvelle méthode, mais j'ai appris de son auteur qu'il se servait actuellement pour ouvrir le crâne d'une *scie ordinaire à amputation ;* qu'il était arrivé de cette façon à enlever de larges lambeaux osseux, et que ce procédé lui paraissait recommandable sous le rapport de la rapidité et de la simplicité.

Je m'expliquai difficilement, je l'avoue, à cette époque, l'ouverture du crâne à l'aide de la scie à amputation, et regrettai vivement que M. Horsley ne pût répéter devant moi, sur le cadavre, son manuel opératoire. Aussitôt ren-

tré en France, mon premier soin fut de mettre à exécution ce procédé sur le cadavre, et je l'ai depuis répété fréquemment sur des crânes de l'Ecole pratique d'anatomie.

Je me hâte d'ajouter que le procédé me paraît excellent, à tous les points de vue ; on ne saurait trouver plus simple, puisque le chirurgien n'a besoin pour tout outillage que d'une scie ordinaire à amputation, d'un fin stylet et d'un ciseau à résection crânienne. Sous le rapport de la rapidité, on verra dans l'analyse des expériences auxquelles je me suis livré, que de larges fragments osseux ont pu être enlevés en une seule pièce (ce qui est encore un avantage au cas où on voudrait réimplanter l'os) et dans un espace de temps restreint. J'ai voulu comparer au point de vue de la rapidité d'action, l'emploi de la scie à amputation, et celui du trépan avec agrandissement progressif par les instruments ordinaires, en me plaçan dans les mêmes conditions, c'est-à-dire en pratiquant une ouverture égale dans les deux cas, et toujours l'ouverture à l'aide du trépan a été plus longue et plus pénible que celle produite par la scie.

D'autre part la méthode est une méthode de douceur car à la condition d'avoir une scie qui marche bien, la section de l'os se fait sans qu'on imprime à la tête de secousses violentes.

Enfin les difficultés de l'opération ne sont pas telles qu'on pourrait le supposer puisque deux fois seulement au début des expériences il m'est arrivé de blesser la dure-mère ; mais bien entendu il faut agir avec prudence

lorsqu'on approche de la table interne de l'os, comme dans toute trépanation quelle qu'elle soit. Par une habitude qui n'est pas longue à acquérir, ce procédé, j'en suis convaincu, paraîtra de beaucoup préférable aux procédés ordinaires de trépanation.

Voyons maintenant en quoi consiste la technique opératoire. A l'aide de la scie à amputation, on commencera par délimiter sur les os du crâne, par quatre traits de scie appliqués dans la région où l'on veut opérer, le lambeau osseux en lui donnant les dimensions qu'il doit avoir. La scie sera tenue bien perpendiculaire par rapport à la surface osseuse de façon que les parties profondes de l'ouverture présentent des dimensions égales aux parties superficielles. Puis on reviendra dans chacune des lignes primitivement tracées, et on sectionnera l'os jusqu'à la table interne. Dans la traversée du diploë, et au moment où on arrive sur cette lame interne, la main éprouve une sensation spéciale assez nette, de moindre résistance, en même temps que l'oreille perçoit un bruit plus sourd produit par la scie. Chemin faisant du reste, il est bon, comme le conseille le professeur Farabeuf dans l'application du trépan, de regarder, de brosser la rainure, de la sonder à l'aide du fin stylet dont nous parlions précédemment. Si la table interne est sectionnée en un point, on éprouve une sensation de mollesse, qui est l'indice de l'ouverture du crâne ; on a touché la dure-mère. On continuera à manœuvrer la scie, jusqu'à ce que la table interne ait cédé ; mais il n'est pas nécessaire qu'elle soit partout sectionnée ; les parties restantes seront facilement rompues au moment où on soulèvra le lambeau osseux.

On redoublera de prudence dans l'incision de l'os au niveau du trait de scie qui limite le lambeau osseux à sa partie inférieure; c'est là surtout en effet qu'il est grave de blesser les vaisseaux et en particulier l'artère méningée moyenne, la nutrition du lambeau de dure-mère, qui lorsque cette membrane est incisée, présente la forme du lambeau cutané, devant être assurée par sa base comme pour ce dernier. Lorsque l'on suppose la section de l'os suffisamment avancée, pour qu'il puisse être enlevé sans trop de difficultés, saisissant le ciseau à résection crânienne (c'est l'instrument dont je me suis servi le plus souvent et qui m'a donné les meilleurs résultats), on introduit son extrémité coupante aussi profondément que possible dans une des raînures produites par la scie. Agissant alors puissamment sur le manche, à la façon d'un levier, on soulèvera d'une seule pièce le fragment osseux. Les portions de la table interne, qui n'auraient pas été sciées primitivement, céderont sous le mouvement d'élévation.

Par le procédé que je viens de décrire j'ai pu détacher en cinq minutes, sans lésion de la dure-mère, un fragment osseux mesurant 8 centimètres 1/2 dans son diamètre antéro-postérieur, et 5 centimètres 1/2 en hauteur.

Un lambeau osseux qui mesurait 9 centimètres dans le sens antéro-postérieur, 4 centimètres en hauteur, fut enlevé sans lésion de la dure-mère en six minutes. Le maximum de temps, qui m'ait été nécessaire, est de douze minutes pour ma première trépanation avec la scie à amputation, et de dix minutes pour un fragment osseux que j'enlevai au niveau du sinus longitudinal supérieur e

qui mesurait dix centimètres dans le sens antéro-postérieur et six centimètres en hauteur.

Je pourrais multiplier les citations, j'ai dressé en effet une liste de toutes les expériences que j'ai pratiquées, mais les exemples que je viens de rapporter me paraissent suffisamment nombreux pour établir les grands avantages de ce mode de trépanation, qui peuvent se résumer en trois mots; rapidité, douceur, simplicité.

Mais cette méthode, comme du reste toutes celles que nous avons précédemment étudiées, n'est applicable que pour les régions du crâne en rapport avec le cerveau. Il faut en effet une surface suffisamment étendue pour que la scie à amputation ou les divers appareils puissent évoluer.

Dans la région du cervelet, l'espace étroit sur lequel on opère, que nous avons délimité au début de ce chapitre, le voisinage de l'épaule et du dos qui forment une saillie plus ou moins prononcée, nécessitent une technique opératoire spéciale que nous allons maintenant décrire.

Manuel opératoire pour tumenr du cervelet. — On délimite à l'aide du bistouri un lambeau cutané périostique en ∩ dont le pédicule très large tient à la partie supérieure de la nuque; la branche horizontale de l'∩ part de la ligne médiane postérieure et se dirige directement vers la partie supérieure de l'oreille, la branche descendante interne dépasse légèrement vers la gauche, la ligne médiane, la branche descendante externe repose sur la région mastoïdienne, à un travers de doigt en arrière du sillon auriculaire. Le lambeau est irrigué par sa base. Le décol-

lement du lambeau cutané périostique est poursuivi en bas aussi loin que possible, les muscles de la nuque peuvent être désinsérés à leurs insertions supérieures; c'est le seul moyen pour le chirurgien d'élargir le champ opératoire.

Dans le cas actuel, pour perforer l'os, c'est à l'emploi du trépan avec agrandissement progressif qu'on doit avoir recours.

La couronne du trépan sera appliquée au centre de la fosse cérébelleuse. On se servira du trèpan à main de Roberts, de Philadelphie, représenté dans la figure 22 légèrement modifié pour la circonstance, et dont le maniement, surtout dans la région qui nous occupe nous paraît plus facile que celui du trépan à vilbrequin.

Ce trépan par sa forme générale est assez analogue à la tréphine anglaise.

Il se compose de trois pièces métalliques :

Une poignée P, de grande dimension, permet à l'opérateur de tenir solidement l'instrument. Elle est creusée en A d'un puits de forme quadrilatère dans lequel s'enfonce le manche du trépan. Celui-ci est maintenu dans une position fixe grâce à une tige métallique indiquée sur notre figure par la ligne ponctuée, dissimulée dans la poignée, et mise en jeu par la vis N.

Le trépan T est formé d'un cylindre métallique dentelé sur ses bords, dont les dimensions sont variables; dans ce cylindre, peut être introduite une pièce métallique P munie d'un perforateur en forme de pyramide. La pointe de la pyramide dépasse les bords dentelés du cylindre.

Après avoir posé cette pointe sur le point désigné, on fait tourner le trépan à la façon d'une vrille, jusqu'à ce que la couronne elle-même ait atteint la surface osseuse et tracé sa voie à une profondeur suffisante pour pouvoir se passer désormais de l'axe formé par la pyramide. Il faut alors retirer la pièce mobile et la pyramide qui jusqu'alors débordait sans quoi elle pénètrerait dans le cerveau.

Pour les opérations sur le cervelet, le trépan de Roberts a été légèrement modifié; le manche trop court ne permettrait pas au poignet d'exécuter librement ses mouvements de va et vient, le poignet heurtant continuellement l'épaule. Pour remédier à cet inconvénient, on a eu soin d'ajouter au trépan ordinaire un long manche, figure 23, dans lequel est reçu le manche ordinaire du trépan. Leur contact est assuré à l'aide d'une vis.

Il faut dans l'application du trépan à main observer la même prudence que lorsqu'on emploie le trépan à vilbrequin ou la scie à amputation.

(Il me semble que ce trépan à main, serait avantageusement substitué au trépan à vilbrequin pour les tumeurs cérébrales, lorsque aux méthodes nouvelles que nous avons décrites, on préfère l'emploi du trépan avec agrandissement progressif. Il est d'un maniement plus facile et moins dangereux que le trépan à vilbrequin).

Quoiqu'il en soit, lorsque la rondelle osseuse est enlevée, le premier soin du chirurgien est de décoller la dure-mère. On peut se servir dans ce but de la spatule d'Horsley, que j'ai fait représenter, figure 24, grandeur naturelle, ou bien simplement, comme je l'ai vu faire par le chirurgien de Londres, d'un porte-fil courbe, dont on

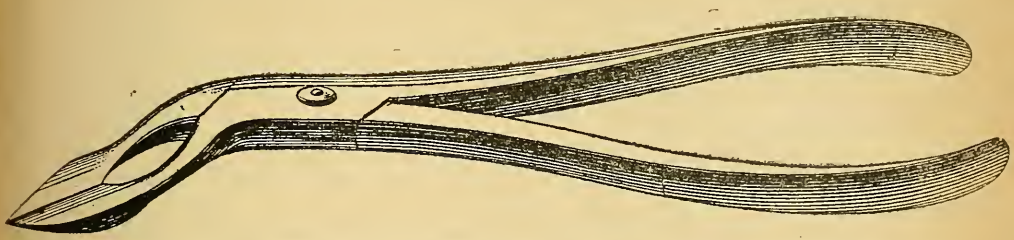

Fig. 21. — Pince-coupante servant à l'agrandissement de la brèche osseuse (Cranked forceps). Petit modèle.

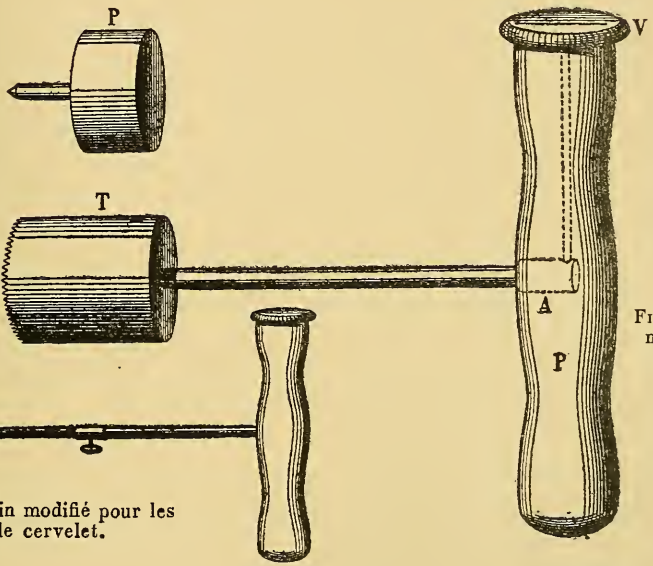

Fig. 22. — Trépan à main de Roberts.

Fig. 23. — Trépan à main modifié pour les opérations sur le cervelet.

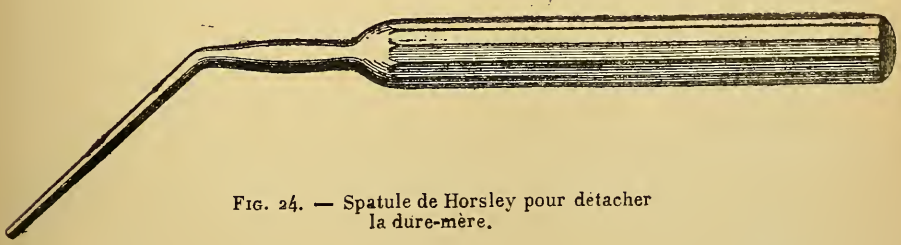

Fig. 24. — Spatule de Horsley pour détacher la dure-mère.

nsinue doucement la pointe entre l'os et la dure-mère. Ce décollement de la méninge se fait aisément, je l'ai constaté sur le vivant comme sur le cadavre. Dans la région qui nous occupe, il arrive souvent qu'on ait à décoller es sinus ; or la paroi de ces gros canaux veineux, qui est en rapport avec l'os, se laisse détacher facilement, mais évidemment il faut agir avec beaucoup de prudence pour éviter de perforer la paroi du vaisseau, qui est assez peu épaisse pour laisser voir par transparence la coloration bleu foncé du sang qui baigne le sinus. Dans les expériences que j'ai répétées sur le cadavre, j'ai toujours pu décoller les sinus quels qu'ils soient, et sans les blesser. On est étonné même de la facilité avec laquelle ils se laissent détacher.

Quelle conduite devra tenir le chirurgien, s'il lui arrive de blesser un sinus au cours de l'opération. L'hémorrhagie qui se produit est très abondante et il faut immédiatement y remédier. M. Lucas-Championnière a conseillé le bourrage du sinus à l'aide de faisceaux de catgut aseptique. Le sang se coagule entre les mailles et cesse de couler. Dans une hémorrhagie du sinus longitudinal supérieur, l'auteur raconte avoir empilé six ou sept mètres de catgut, qui sont restés dans le crâne sans inconvénient. Starr considère que « c'est perdre son temps que d'essayer la ligature ou la suture latérale d'un sinus blessé. » Je crois cette opinion erronée ; j'ai eu l'occasion en effet de voir opérer une tumeur du cervelet par le Dr Horsley ; une hémorrhagie redoutable produite par la blessure du sinus occipital au voisinage du pressoir d'Hérophile survint au cours de l'opération ; M. Horsley parvint à l'arrê

ter, en pinçant latéralement le sinus, puis il porta une ligature sur la portion de la paroi du vaisseau qui avait été saisie par la pince ; aucun accident n'est survenu dans la suite. On pourrait aussi, comme le recommande Starr, laisser les pinces à demeure sur le sinus, pendant deux ou trois jours.

Chipault a conseillé d'inciser la dure-mère à gauche et à droite du sinus, puis de passer sous lui d'une ponction à l'autre, une aiguille de Deschamps, chargée d'un fil de soie plate. On aura soin de faire les incisions durales un peu longues, 5 ou 6 millimètres, pour ne point tirailler ni déchirer la membrane lorsqu'on serrera le fil, et l'on se souviendra, que pour arrêter l'hémorrhagie, deux ligatures, l'une en deçà, l'autre au-delà de la blessure, sont nécessaires. » Ce procédé me paraît excellent, mais il a l'inconvénient d'être plus lent que le pincement latéral du sinus.

Au fur et à mesure que la dure-mère est décollée au pourtour de l'orifice osseux, on agrandit cet orifice progressivement. M. Horsley se sert pour pratiquer cet agrandissement d'un modèle de pince emporte-pièce spécial, inconnu en France, désigné en Angleterre sous le nom de « Cranked forceps » et que j'ai fait représenter dans la figure 21. Il existe trois modèles de ces pinces, mesurant 20, 23 et 29 centimètres. C'est le petit modèle que j'ai fait représenter figure 1. Ces pinces me paraissent recommandables à cause de leur forme et de la force que l'on peut développer avec elles, grâce à la puissance du manche. Leurs mors prismatiques et bien coupants sur leur bord interne, forment un angle obtus, par rapport au

manche, disposition qui les rend bien préférables à toutes les pinces qui sont droites. Horsley se sert de ces pinces d'une façon spéciale, à laquelle il attache une grande importance. Le mouvement qu'il exécute pour couper l'os est assez complexe ; les mors de la pince ne doivent jamais être enfoncés trop profondément entre l'os et la dure-mère décollée ; autrement, on s'exposerait à comprimer chaque fois que l'on se sert de la pince les parties de substance nerveuse sous-jacentes, or il faut à tout prix éviter de produire ces compressions répétées des éléments nerveux. Horsley en effet, expérimentant sur les animaux, a constaté qu'elles devenaient la cause d'un état de shock amenant souvent la mort de l'animal. On aura donc soin de n'introduire entre la dure-mère décollée et l'os, pour pratiquer la section osseuse, que l'extrémité pointue des mors de la pince coupante ; puis la main exécutant un mouvement de traction en haut et en arrière, sectionnera en même temps qu'elle arrachera les fragments osseux.

En agissant de la sorte, M. Horsley agrandit rapidement l'ouverture pratiquée par la couronne du trépan.

Avec quelque instrument que soit faite la résection crânienne, les veines du diploë saignent et quelquefois très abondamment. On a conseillé en pareille circonstance l'enfoncement dans les orifices saignants de pointes d'os décalcifié. J'ai vu pratiquer, et toujours avec succès, l'application sur la surface saignante, d'un mastic dont la composition est variable. Horsley emploie en ce moment la formule suivante :

Cire ordinaire, 1 partie.
Huiles d'amandes douces, 6 parties.
Acide salycylique 1 0/0.

Il n'ajoute pas de produit antiseptique, parce que avant l'opération la cire est soumise pour sa fusion à une haute température, qui suffit à la stériliser.

Nous venons d'étudier longuement, les différentes méthodes de résection crânienne, nous attachant surtout à l'examen des procédés nouveaux, et montrant leur application aux différentes régions de la boîte crânienne; nous en avons fini avec la technique opératoire concernant la première phase des opérations en deux temps, telles qu'on les pratique aujourd'hui.

Après un intervalle de quatre à six jours, il sera procédé au deuxième temps de l'opération, dans les conditions suivantes :

Après décollement du lambeau cutané, on pratiquera *l'incision de la dure-mère.*

Cette membrane, lorsqu'il y a augmentation de pression intra-crânienne, fait saillie par l'orifice de trépanation ; l'absence des battements qu'elle présente normalement (signe de Rose) indiquerait, dans le cas qui nous occupe, la présence d'une tumeur au-dessous de la portion de dure-mère mise à nu. Quoiqu'il en soit, pour pratiquer l'incision de la membrane méningée on agira de la façon suivante. On la saisira à l'aide d'une pince à griffes, dont les griffes très fines pénétrant dans l'épaisseur de la dure-mère sans la traverser, permettront de la soulever et de l'inciser avec la pointe du bistouri. On taillera de

préférence un lambeau en fer à cheval, en se maintenant à un demi centimètre de la section osseuse, pour permettre au besoin sa suture ultérieure. On aura soin de faire, avant la section de la dure-mère, la ligature des vaisseaux qui rampent à sa surface. Enfin en rabattant le lambeau ainsi formé, on agira avec précaution, car il peut exister des adhérences dont la déchirure provoquerait la rupture des veines pie-mériennes. S'il était impossible de détacher la dure-mère des parties sous-jacentes, on pratiquerait sans inconvénient l'excision de la portion adhérente.

En s'attaquant au cerveau, le chirurgien rencontrera des vaisseaux appartenant à la pie-mère, et plus profondément, des branches des artères cérébrales qui généralement situées au fond des sillons séparant les circonvolutions deviennent superficielles en certains endroits. La zône particulièrement dangereuse répond à la partie antérieure de la scissure de Sylvius et au pied du sillon de Rolando, c'est-à-dire au territoire de l'artère sylvienne. Il peut se faire qu'il existe au pourtour d'une tumeur des vaisseaux de gros calibre, je crois qu'alors le mieux est de faire l'hémostase préventive, en les liant. Puis au fur et à mesure qu'on incisera la pie-mère ou la substance cérébrale, on pratiquera la ligature des vaisseaux les plus volumineux à l'aide d'un fin catgut, et dans le cas où la ligature serait impossible, on laissera une pince à demeure, pendant vingt quatre heures; ce dernier moyen ne sera employé qu'en cas de nécessité, car les pinces par la compression du tissu cérébral qu'elles déterminent, sont plutôt nuisibles. On arrêtera l'hémorrhagie des

petits vaisseaux par une compression modérée faite à l'aide d'éponges.

Il ne faut pas oublier que dans certains cas l'hémorrhagie peut être fort difficile à arrêter, les artères peuvent être très friables et se rompre sous le fil à ligature, le tamponnement peut être insuffisant pour arrêter le sang ; il ne faudrait pas hésiter en présence d'une hémorrhagie persistante à pratiquer, comme le fit Horsley, la ligature de la carotide.

La tumeur peut être superficielle, développée aux dépens de la pie-mère ou de la corticalité de la substance nerveuse. Le manuel opératoire est bien différent selon que la tumeur est encapsulée ou infiltrée.

Si la tumeur est enveloppée d'une capsule distincte, elle peut être énucléée, sans rien couper, à l'aide d'une spatule ou des doigts. C'est ce qui arrive le plus souvent pour les tumeurs développées aux dépens de la pie-mère ; elles se creusent une loge dans la substance cérébrale, qu'elles compriment ou détruisent, mais ce sont généralement des tumeurs bien limitées et facilement énucléables. Le fibro-lipôme pie-mérien enlevé par Péan en est un exemple ; j'ai fait représenter un fibrôme énucléé par Horsley, et qui s'était creusé une loge profonde dans la substance cérébrale.

D'autres fois le chirurgien se trouve en présence d'une tumeur diffuse, infiltrée, non énucléable. Dans ce cas, il a le droit de pratiquer l'extirpation de la tumeur, à condition que l'infiltration soit limitée. Il peut alors la disséquer à l'aide d'un fin bistouri en coupant dans le tissu sain au delà des limites du mal.

Dans certains cas le morcellement de la tumeur a pu rendre service ; c'est par ce procédé que Péan enleva le fibro-lipôme pie-mérien dont nous venons de parler.

Le curettage du néoplasme à l'aide de la curette de Volkman, lorsque la tumeur diffuse est étendue, est une opération qui a été pratiquée, mais qui est sans grande valeur.

M. le Professeur Terrier et avec lui d'autres auteurs insistent sur ce fait que : « une fois le néoplasme enlevé, les parties profondes font très rapidement saillie et la perte de substance produite est très vite comblée. Peu de temps après l'ablation, la concavité où était logée la tumeur n'existe plus ».

Le volume de la tumeur opérée atteint parfois des dimensions considérables. Il m'a paru intéressant de faire reproduire avec leur grandeur naturelle, quelques exemples de ces volumineuses tumeurs. Quelques unes ont été prises dans l'ouvrage de Chipault, fig. 26 et 27, les autres ont été dessinées dans le Musée Royal des Chirurgiens de Londres, M. Terrier nous dit avoir vu énucléé par Horsley un fibrôme qui avait presque le volume du poing : je peux ajouter que ce malade est actuellement guéri. Un autre fibrôme enlevé par Horsley et représenté sur la figure 25 mesurait 7 centimètres de hauteur et 9 c. 1/2 de largeur; Both et Curtis ont présenté une tumeur ayant le volume d'un gros œuf de poule, Bramann un sarcôme de 280 grammes.

Inutile de multiplier les exemples, les figures mieux que le texte indiquent quelles dimensions peuvent atteindre les tumeurs. Beaucoup de grosses tumeurs, qu'il eût

été intéressant de dessiner, ont été enlevées par morcellement et n'ont pu être reproduites. Ces exemples nous montrent de la façon la plus évidente la nécessité des larges ouvertures crâniennes, pour pratiquer librement l'extirpation de la tumeur.

Il est des cas où la tumeur, par suite de transformations secondaires, peut être le siège de productions kystiques. Se contenter de ponctionner ou d'inciser le kyste, serait faire une opération incomplète, qui tout au plus pourrait remédier à certains symptômes généraux de compression ; on doit se rappeler, en pareille circonstance, que le kyste a pour substratum du tissu néoplasique malin, et que l'opération pour être faite dans de bonnes conditions nécessite, non-seulement l'ablation du kyste, mais encore des parties sous-jacentes.

S'il s'agit d'un hématôme, consécutif à la rupture d'une veine pie-mérienne ou la blessure d'une branche des artères cérébrales, on va directement sur le caillot sanguin, après incision de la pie-mère et on l'enlève à l'aide d'une curette. Les parois de la loge qui renfermait le caillot, peuvent être nettoyées avec de fines éponges ou avec un liquide antiseptique. On s'assure qu'aucun vaisseau ne donne ; s'il est nécessaire, on fait la ligature d'une branche artérielle ou veineuse ; la plaie est draînée soit à 'aide d'un tube de caoutchouc, soit avec une mèche de gaze iodoformée. On le voit, l'opération en somme est très simple, aussi les résultats doivent-ils être excellents.

Mais le chirurgien peut ne rien trouver à la surface du cerveau et la *tumeur siéger dans l'épaisseur même de la pulpe cérébrale* plus ou moins profondément.

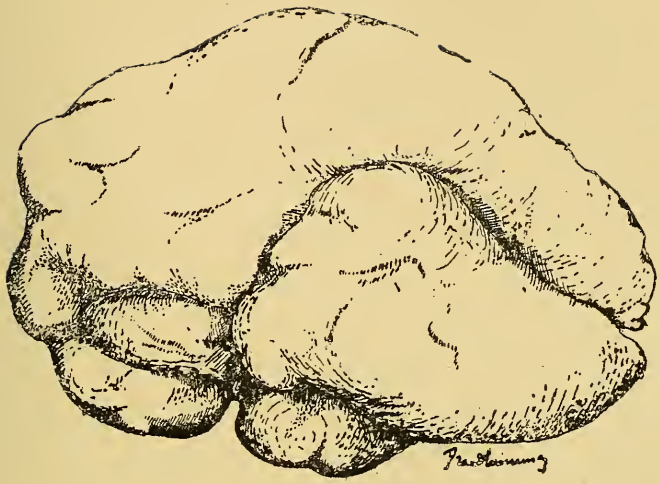

Fig. 25. — Fibrôme enlevé par Horsley. 9 c. 1/2 en largeur, 7 c. 1/2 en hauteur.

L'œil doit se livrer d'abord à un examen attentif de la surface cérébrale ; une tendance du cerveau à faire hernie par l'orifice de trépanation est un signe en faveur d'une tumeur ou d'une collection augmentant la pression intra-crânienne ; l'absence de battements du cerveau est un signe de probabilité en faveur d'une tumeur siégeant au-dessous de la partie du cerveau mise à nu. Enfin il faut tenir grand compte du changement de coloration de la surface cérébrale, qui peut être un indice précieux de tumeur. Aldibert (de Toulouse) (*Revue de chirurgie*, 1895), au cours d'une trépanation pour tumeur cérébrale, observe à la surface du cerveau une tache d'un gris plus foncé que les parties voisines ; il la palpe, il l'incise, rien ne lui paraît suspect ; la trépanation reste exploratrice ; le malade meurt trois mois après ; à l'autopsie on trouve une tumeur du volume d'une noix dans le point où siégeait la tâche grisâtre observée dans le cours de l'opération, mais cette tache s'est notablement agrandie, elle a pris une consistance réninente, élastique. On le voit par cette observation, le changement de coloration peut avoir une réelle valeur.

A l'aide du doigt, il faut explorer la consistance du tissu cérébral ; une consistance molle, fluctuante peut faire penser à un kyste ; une tumeur solide au contraire s'accompagne d'augmentation dans la consistance du tissu nerveux. Il y a là souvent une question de nuances, aussi est-il bon de comparer la consistance de la partie qui semble altérée à celle des parties voisines.

Que des renseignements aient été ou non fournis par la vue et le toucher, il est bon de compléter l'exploration

du cerveau par sa ponction à l'aide d'une aiguille à extrémité mousse, qui jouera à la fois le rôle d'aiguille exploratrice et aspiratrice. Spitzka, Broca, et bien d'autres auteurs depuis ont montré l'innocuité de ces ponctions. Aussi la ponction peut-elle être répétée en plusieurs points pour explorer des zônes différentes de la substance cérébrale. L'aiguille sera enfoncée avec lenteur, et la main percevra la différence de résistance des tissus traversés. S'il s'agit d'une collection liquide, la résistance diminue; elle augmente au contraire, s'il s'agit d'une tumeur solide; mais certaines néoplasies qui ont une consistance analogue à celle du tissu cérébral passent inaperçues. En cas de collection liquide, l'aiguille laisse écouler du liquide dont on peut étudier les propriétés; « s'il donne par l'ébullition ou les acides, un précipité albumineux abondant, il s'agit très probablement d'un kyste séreux simple; le précipité est-il insignifiant ou nul, on a peut-être affaire à un kyste hydatique. Verco ajoute : « un arrêt brusque de l'écoulement du liquide, comme il serait produit par l'application d'une membrane sur l'extrémité de l'aiguille, rend ce dernier diagnostic encore plus vraisemblable ».

Mais l'aiguille aspiratrice présente un inconvénient : elle peut être oblitérée par la substance cérébrale qu'elle traverse et ne plus permettre l'issue du liquide. Pour y remédier, Horsley a fait construire un instrument, sorte de spéculum allongé muni de deux valves, représenté fig. 28, et qu'il enfonce comme une aiguille dans le tissu cérébral. L'une de ces valves s'emboîte dans l'autre, à la façon des deux valves du spéculum ; chaque

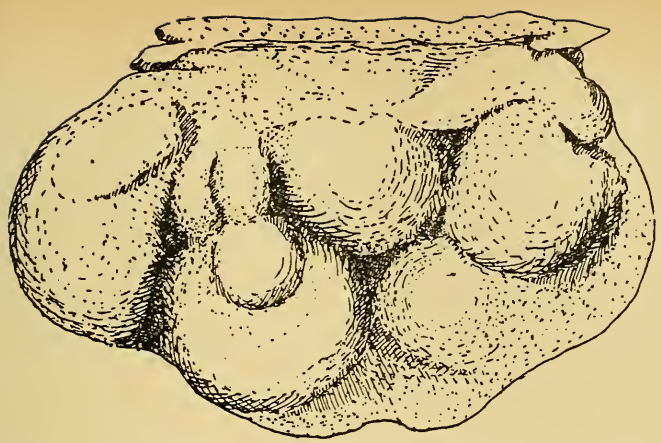

Fig. 26. — Fibrome cortical enlevé par Keen (d'après Chipault), 9 c. 1/2 en largeur, 6 c. 1/2 en hauteur.

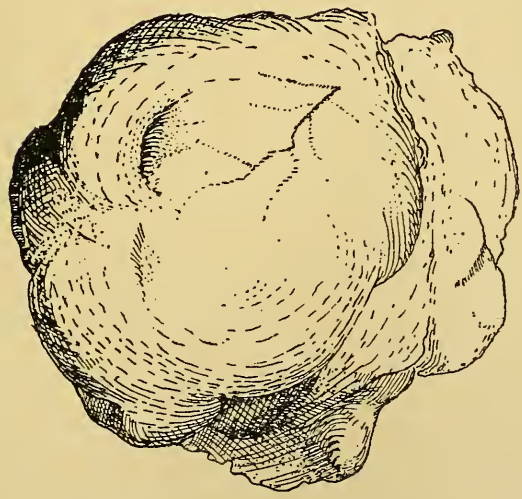

Fig. 27. — Sarcôme cortical enlevé par Frank et Church, 7 c. 1/2 en largeur, 8 c. en hauteur.

(D'après Chipault).

valve est creusée en forme de gouttière à sa face interne pour favoriser l'écoulement du liquide. L'instrument est introduit fermé dans la pulpe cérébrale. Il renseigne comme l'aiguille sur la résistance des tissus ; si l'opérateur éprouve une sensation de mollesse en rapport avec une collection liquide (kyste hydatique, kyste séreux simple, foyer sanguin, abcès), il écarte doucement les deux valves de l'instrument entre lesquelles s'écoule le liquide. Horsley désigne cet instrument sous le nom de *pus-finder* (chercheur de pus) parce qu'il l'emploie le plus souvent à la recherche des abcès, mais je répète qu'il peut s'appliquer à la recherche d'une collection liquide quelconque.

Enfin, la ponction du cerveau peut être faite à l'aide *du bistouri*. Horsley emploie également cette méthode. L'instrument doit être plongé verticalement par rapport à la surface cérébrale, sur la crête des circonvolutions et parallèlement à la direction des fibres de la couronne rayonnante; on coupe sur une profondeur de deux à trois centimètres et sur une hauteur égale, et dans l'incision on introduit le petit doigt pour explorer les parties profondes.

Etant donnée l'existence d'une tumeur siégeant dans l'épaisseur du tissu cérébral, la conduite du chirurgien varie selon les circonstances.

S'il est en présence d'une *tumeur diffuse*, dont l'ablation nécessite des lésions étendues et puisse être suivie de l'ouverture des ventricules, le mieux est de s'abstenir ; les opérations incomplètes sont contre indiquées. Mais certaines tumeurs solides peuvent être séparées du tissu

cérébral *par une coque résistante*, nous en trouverons des exemples à propos des statistiques ; il faut alors, les lèvres de l'incision étant éloignées doucement l'une de l'autre avec des écarteurs, énucléer la tumeur à l'aide du doigt, ou encore d'une spatule ou d'une curette ; on peut aussi dans le cas de tumeur volumineuse avoir recours au morcellement pour faciliter les manœuvres opératoires.

En ce qui concerne les kystes hydatiques, nous devons nous en rapporter à ce que disent les chirurgiens d'Australie, et en particulier Verco, qui a publié sur cette question une intéressante étude au congrès de Melbourne en 1893 (Nous avons signalé en effet la fréquence dans ce pays des kystes hydatiques de toutes les régions). Mais le traitement de ces kystes est en définitive une question à l'ordre du jour, non encore résolue.

L'opération idéale consiste à ouvrir le kyste, et à en évacuer le contenu : cette évacuation n'est pas toujours facile, à cause de la présence dans la cavité des hydatides filles, et parfois il faut placer la tête de façon que l'ouverture du kyste soit tout à fait déclive. Puis on tente l'énucléation de la poche, qui est le plus souvent facile, une simple traction à l'aide des pinces suffit pour l'enlever; parfois même elle s'énuclée spontanément. Rarement il arrive que la poche se déchire en petits lambeaux, lorsqu'on veut la détacher ; il faut alors l'abandonner et il subsiste une cavité béante.

Malheureusement cette opération idéale est rarement applicable dans de bonnes conditions ; en effet les kystes peuvent naître dans les ventricules ou les ouvrir en se

développant ; Verco sur cinquante-deux cas a constaté quinze fois l'ouverture ventriculaire. Parfois ils ne sont séparés des ventricules que par une épaisseur de tissu cérébral de quelques milimètres; et Verco conclut que « sur trois cas qu'on opère, on est sûr d'ouvrir une fois le ventricule, et l'on a chance de l'ouvrir plus souvent. »

Or l'ouverture des ventricules constitue une complication très redoutable qu'il faut éviter à tout prix. Dans l'immense majorité des cas, la déperdition du liquide céphalo-rachidien qui succède à l'ouverture ventriculaire amène la mort en quelques heures avec de l'hyperthermie et des accidents convulsifs.

Il faut donc modifier la technique précédente qui n'est applicable qu'à un certain nombre de cas; mais comment? C'est là une question difficile à résoudre. Verco a proposé après l'ablation de la poche hydatique, de suturer soigneusement la dure-mère, puis la peau et d'appliquer un pansement très compressif pour s'opposer à l'écoulement du liquide céphalo-rachidien. Il a conseillé l'emploi, dans le cas où on suppose la nature hydatique de la tumeur, d'une petite couronne de trépan, dont « l'ouverture est plus facile à fermer et à comprimer qu'une ouverture plus grande. »

Verco combat la ponction du kyste, et considère l'incision comme la seule ressource. Il a vu que « la couche cérébrale qui recouvre le kyste est souvent si mince que, lorsqu'on ponctionne après trépanation et réclinaison de la dure-mère, même avec une aiguille de Pravaz, l'orifice ne se ferme pas et le liquide coule à pleins bords. »

Verco ajoute « qu'on pourrait peut-être aussi suivre

la méthode utilisée par Board de Leicester, dans le traitement des kystes hydatiques intra abdominaux. Ce chirurgien, après laparatomie, ouvre le kyste, enlève la poche, la lave dans une solution antiseptique, la suture et la rentre dans l'abdomen, dont il recoud l'incision. C'est une technique « qui, dans certains cas, doit être supérieure à la marsupialisation, méthode habituelle, et qu'on pourrait peut être appliquer en la modifiant, aux kystes hydatiques cérébraux, si les autres méthodes ne donnaient que des insuccès. »

L'auteur pense que la ponction cérébrale transcrânienne est applicable à certains cas où le kyste est à peu près sûrement diagnostiqué.

Je considère, avec Chipault, cette méthode de la ponction cérébrale transcrânienne, comme détestable; elle est aveugle et dangereuse, et doit être laissée de côté.

On a rencontré dans la substance cérébrale des *kystes de nature séreuse*, auxquels un traitement des plus simples a été opposé, et a été suivi de succès; l'incision du kyste suivie de drainage. Dans un cas rapporté par MM. Terrier et Broca, on trépana un jeune homme de 18 ans et on tomba en présence d'une cavité kystique ; elle fut ouverte d'un coup de bistouri ; il en sortit un liquide incolore et transparent. La cavité avait les dimensions d'une grosse noix entourée d'une membrane mince, blanchâtre et friable. On se contenta de draîner et de suturer ; nous verrons ultérieurement que le résultat fut satisfaisant. Doyen en présence d'un kyste séreux congénital du cerveau chez un jeune homme de 16 ans incisa la subtsance nerveuse au thermo-cautère, 300 à 400

grammes de liquide s'échappèrent. Deux drains furent laissés à demeure, puis bientôt supprimés, le cerveau saignant à leur contact; la poche se remplit de nouveau, le drain fut réintroduit, et le contenu évacué ; le liquide continuant à se reproduire, les évacuations furent répétées tous les 3 ou 4 jours ; enfin sa quantité se réduisit bientôt à 0,50 centimètres cubes, un drainage fut maintenu quelque temps et la guérison définitive bientôt obtenue.

Dans la leçon, à laquelle nous avons déjà fait plusieurs fois allusion sur l'épilepsie bravais-jacksonnienne et son traitement, M. le Professeur Raymond a rapporté des faits intéressants publiés par Kocher (*Zur kenntnis der traumatischen Epilepsie. Deutsche Zeitschrift für Chirurgie*, 1893, t. XXXVI). « Il s'agit de cas de *porencéphalie traumatique*, c'est-à-dire où à la suite d'un traumatisme crânien, il s'était formé dans les couches superficielles du cerveau un kyste limité par la substance cérébrale et rempli de liquide céphalo-rachidien. Ce kyste retentissant à distance sur la zône psychomotrice, avait donné lieu à des attaques d'épilepsie de forme jacksonnienne. *Dans deux cas de ce genre la trépanation suivie du drainage du kyste*, drainage prolongé jusqu'à ce que l'écoulemement de liquide se fût tari, *a mis fin aux attaques convulsives*; voire que dans l'un des cas, chez une fillette de 15 ans, il en est résulté une influence très salutaire sur le développement corporel et intellectuel de l'enfant. »

Le chirurgien peut se trouver en présence de *collections tuberculeuses intra-cérébrales* bien que ces collec-

tions soient rares. Comme pour un kyste, la seule conduite à tenir me paraît être l'incision et le drainage consécutif. L'opération sera du reste incomplète, elle remédiera tout au plus à des symptômes de compression générale, car il faudrait pour que l'opération ait quelques chances de succès pratiquer l'extirpation de toute la zône d'infiltration tuberculeuse qui forme l'enveloppe de la collection ; et c'est là une opération le plus souvent impraticable.

Les *hématômes sous corticaux* consécutifs à des traumatismes peuvent exister ; nous en avons signalé à propos de l'anatomie pathologique, un exemple opéré par Horsley. En pareil cas on incisera la substance cérébrale comme on le ferait pour la recherche d'une tumeur du centre ovale, on éloignera doucement les lèvres de l'incision à l'aide de deux écarteurs, les caillots seront enlevés en se servant d'une curette, les parois du foyer seront nettoyées à l'aide de fines éponges montées sur des pinces. Le résultat doit être excellent et c'est ce qu'il fut dans le cas auquel nous venons de faire allusion.

Il nous reste maintenant à indiquer le traitement à suivre dans le cas de *kyste dermoïde* dans la région du cervelet ou *d'anévrysmes cérébraux*.

Quelle conduite tenir en présence d'un kyste dermoïde ? C'est une question non encore résolue, puisque jusqu'à ce jour on n'en n'a pas opéré. Mais ils sont opérables, nous l'avons dit, d'après le Professeur Lannelongue.

Voici la technique qui me paraît la plus simple : mettre à nu le cervelet par le procédé de trépanation

ordinaire ; s'enquérir des dimensions de la tumeur qui siège, on se le rappelle, sur la ligne médiane. S'il s'agit d'un kyste de petites dimensions, on tentera de l'énucléer à l'aide d'une spatule, ce qui ne devra pas être bien difficile, car la tumeur ne présente que des rapports de contiguïté avec le tissu du cervelet ; s'il s'agit au contraire d'un kyste volumineux, le mieux sera de le ponctionner pour évacuer son contenu, puis oblitérant l'ouverture de la poche à l'aide d'une pince à forcipressure, de pratiquer son énucléation rendue beaucoup plus facile à l'aide d'une spatule ou du doigt.

Les anévrysmes cérébraux, lorsqu'ils ont pu être diagnostiqués (mais la chose n'est pas facile, nous l'avons vu à propos de la clinique), sont justiciables d'un traitement chirurgical à distance. Il s'agit de la ligature de la carotide primitive, du côté bien entendu où siège la tumeur. C'est la méthode qui a été employée par quelques chirurgiens, car les cas opérés sont peu nombreux. Coë, cité par Gouguenheim, la mit l'un des premiers à exécution en 1855, et l'opération fut suivie de guérison. La ligature est pratiquée selon le procédé ordinaire, sur lequel je me garderai bien d'insister. Mais s'il arrive que croyant avoir affaire à une tumeur quelconque, le chirurgien après avoir trépané se trouve en présence d'un anévrysme de l'artère cérébrale moyenne, je suppose, comme dans le cas représenté précédemment, quel parti doit-il prendre? Il me semble que le mieux est de lier l'artère au-dessus et au-dessous du sac anévrysmal, et d'extirper ce sac comme une vulgaire tumeur. Je donne ce procédé sous toutes réserves, car je ne sache pas que cette opé-

ration aît été pratiquée, et j'ignore les résultats qu'on pourrait en attendre. Mais enfin le cas peut se présenter, le diagnostic d'une tumeur anévrysmale, étant, je le répète, très difficile.

Au cours des opérations pratiquées sur la substance nerveuse, on aura soin de ne pas employer les antiseptiques trop forts, ou en tout cas si l'on s'en sert, on exprimera avec soin les éponges ou tampons qui en sont imprégnés.

S'il se produit une hémorrhagie en nappe, à la suite de l'extirpation de la tumeur, il suffira le plus souvent pour l'arrêter de comprimer la surface saignante à l'aide de tampons ou plutôt d'éponges fines imbibées si l'on veut dans une solution hémostatique de cocaïne (1/50) ou d'antipyrine (1/100).

« Keen, nous dit le professeur Terrier, a une fois employé l'eau chaude à 115°, 120° Fahrenheit; on en a conclu en France, et la plupart de nos auteurs vont répétant cette hérésie, que l'*eau bouillante* était un excellent hémostatique dans ces conditions. On a simplement confondu degrés Fahrenheit et degrés centigrades. C'est en réalité de l'*eau chaude* à 45° c. environ que Keen « a utilisée avec profit. Il a obtenu aussi un succès avec le thermocautère, qui a moins réussi à Godlee. »

Bien que les parties profondes aient tendance à combler, nous l'avons vu la cavité produite par l'ablation de la tumeur, il importe, pour Bergmann et Bramann, de la tamponner, « Horsley se sert de bandes de gaze préparées à la manière de Lister, c'est-à-dire au cyanide de mercure et de zinc, qu'il applique directement sur le cer-

veau de façon à établir une compression directe. Par dessus ce tamponnement, on rabat le lambeau cutané et on le réunit » la peau, sans drainage, après avoir placé ou non un ou deux points de suture sur la dure-mère, *abandonnant ainsi dans l'intérieur du crâne un corps étranger assez volumineux.* On laisse en place ce tamponnement pendant vingt-quatre heures; puis on détruit en un point la réunion par première intention et retire la masse de gaze chiffonnée. »

S'il s'agit non plus d'une cavité à la surface du cerveau, mais dans sa profondeur, il importe de drainer avec une mèche de gaze, pour assurer l'écoulement du sang. On enlève la mèche au bout de 48 heures.

Au cas où l'ablation d'une tumeur profonde aurait été suivie de l'ouverture des ventricules, il faudrait, nous dit Chipault; « refermer aussi vite et aussi complètement que possible la dure-mère et l'ouverture crânienne, en gardant malgré tout bien peu d'illusions sur le résultat définitif. »

La suture de la dure-mère est pratiquée par la plupart des auteurs; cependant Horsley personnellement tient assez peu à une réunion exacte de la dure-mère, M. Terrier a signalé le fait, j'ai eu moi-même l'occasion de l'observer dans un cas de tumeur cérébelleuse, que j'ai vu opérer par le chirurgien anglais; il abandonna sans la fermer l'ouverture faite à la dure-mère, et se contenta de faire les sutures cutanées.

Ici surgit une question intéressante : *doit-on laisser subsister après l'opération la brèche faite aux os du crâne, ou au contraire en pratiquer l'occlusion.*

Horsley se prononce en faveur de la première hypothèse, et je partage cette manière de voir, tout en me demandant si on ne peut y apporter certaines réserves.

D'abord, dans le cas de trépanation palliative la réimplantation des lambeaux osseux ne saurait être discutée; on veut par cette opération remédier aux symptômes de compression générale, il faut donc à tout prix éviter une occlusion de l'orifice, qui pourrait être suivie à bref délai de la réapparition des accidents de compression. Dans les cas plus heureux où le chirurgien a pratiqué l'ablation de la tumeur, j'estime qu'il y a bien peu de circonstances où la fermeture de l'orifice osseux soit indiquée, et puisse être pratiquée par les procédés ordinaires, procédés sur lesquels je ne veux pas insister, renvoyant pour leurs études aux ouvrages spéciaux.

Les hématômes, les tumeurs bénignes encapsulées telles que les fibromes, les productions cicatricielles consécutives à des traumatismes me paraissent seules justiciables de l'ostéoplastie crânienne.

Elle me semble au contraire contre indiquée dans les cas de kystes nécessitant un drainage prolongé, dans les cas de tumeurs malignes pouvant récidiver et déterminer alors une augmentation de la pression intra-crânienne contre laquelle il faudrait intervenir à nouveau, ou même justiciables de plusieurs opérations successives, comme dans le cas où Bramann eut à lutter contre trois récidives, qui avec un crâne refermé, auraient exigé des interventions bien complexes.

De plus, si l'absence de surface protectrice, rend graves les traumatismes cérébraux même les plus minimes,

il faut bien reconnaître que chez les adultes au moins toute cause de traumatisme est soigneusement évitée, et les accidents assez rares. On pourrait du reste recouvrir la solution de continuité d'un appareil protecteur. M. Lucas-Championnière estime que la peau du crâne et les méninges constituent un appareil protecteur très suffisant ; Aldibert de Toulouse en a rapporté un exemple intéressant dans la *Revue de Chirurgie*, 1895. Il s'agit d'un homme, qui mourut trois mois après l'opération. « La brèche osseuse était complètement obturée, nous dit l'auteur, par le péricrâne uni intimement à la dure-mère sous-jacente ; ces deux membranes dont l'épaisseur est de 2 mm. obturent complètement l'orifice osseux, à la façon d'une forte toile tendue sur tout son pourtour, et empêchant toute hernie de la masse encéphalique. Sur la face viscérale de la dure-mère on aperçoit deux petits sillons en croix, qui ne sont autres que les vestiges de l'incision cruciale dure-mérienne ; la réunion est complète, absolue et une forte traction ne permet pas de séparer ces fragments ».

Enfin s'il est vrai, comme le disent Horsley et le professeur Terrier, que la « hernie du cerveau n'est que la conséquence d'une inoculation restant localisée, et qu'il ne s'agit à ce point de vue que d'une question d'antisepsie ou d'asepsie, » on conçoit l'inutilité de l'ostéoplastie pour remédier à cet accident, il suffit d'observer les règles de l'antisepsie.

Il y a du reste des cas chez l'enfant où l'ostéoplastie, qu'on la veuille ou non, n'a pas besoin d'être discutée, la brèche osseuse se fermera par la formation d'un os nou-

veau entre le périoste et la dure-mère accolés, ce qui n'arrive pas chez l'adulte pour les larges brèches osseuses.

Les sutures cutanées seront faites soit à l'aide du crin de cheval (Horsley) soit à l'aide du crin de Florence. Le tout sera recouvert d'un pansement compressif. Dans la suite on soumettra le malade à la diète liquide; on lui permettra de se lever de dix à quinze jours après l'opération.

Nous avons vu qu'au cours de l'opération, certains accidents pouvaient survenir, tels que l'hémorrhagie et en particulier l'hémorrhagie si redoutable des sinus, l'ouverture des ventricules qui constitue une complication qu'il faut à tout prix éviter.

D'autres accidents peuvent apparaître à la suite de l'opération.

Ce shock opératoire lié à la durée prolongée de l'opération dans certains cas et aux ébranlements répétés de la substance nerveuse et aussi, à l'hémorrhagie, a été dans un grand nombre d'observations la cause de la mort. Il faut alors mettre en usage tous les moyens dont la thérapeutique dispose pour relever l'état du sujet. J'insiste particulièrement sur l'usage des injections intra veineuses de sérum artificiel, et aussi sur l'emploi des stimulants rectaux dont se servent souvent les chirurgiens américains. Ces stimulants peuvent du reste être administrés quelle que soit l'opération suivie de shock. M. Keen, qui a obtenu de bons résultats de cette méthode, m'a donné la formule suivante, dont les principes doivent être administrés en lavement, à la fin de l'opération ou immédiatement après.

Deux onces de café
Deux onces de wisky
Un peu d'eau.

L'œdème aigu du cerveau est particulièrement redouté par Bergmann. Très rapidement après l'opération, le malade au lieu de voir s'amender les symptômes, tombe dans la stupeur et le coma, bientôt suivi de mort. Nous n'insisterons pas sur l'explication qu'en donne Bergmann, nous nous contenterons de dire avec M. Terrier que « son existence reste douteuse pour beaucoup de chirurgiens. »

La méningo-encéphalite aiguë et la hernie du cerveau, peuvent être évitées par une antisepsie absolue. Maret, dans sa thèse, les décrit ensemble parce que comme le montre Mac-Ewen « la hernie du cerveau est inflammatoire. Il l'appelle la fausse hernie du cerveau. Le cerveau sain ne fait pas hernie. Le cerveau déjà enflammé ou infecté secondairement pendant l'opération donne lieu à ce phénomène. »

Cette opération de Mac-Ewen est partagée par la plupart des auteurs. Starr écrit : « La hernie cérébrale post-opératoire est exceptionnelle, lorsque l'asepsie a été parfaite. »

Nous avons vu Bergmann, pour obvier à cette complication, conseiller les petites ouvertures crâniennes, et Horsley combattre cette manière de voir, car il ne met pas la production de la hernie sous la dépendance de conditions mécaniques pures. Pour lui, il n'y a de hernie que s'il y a de suppuration ; et on ne l'observera jamais si on a une réunion par première intention.

En tout cas, si la hernie venait à se produire, on essaierait d'abord d'une compression assez énergique; on pourrait également employer les mouchetures de la partie herniée. Si elle s'étrangle et se sphacèle, il faudra songer à la supprimer, et on la sectionnera de préférence à l'aide du bistouri. Mais il n'est pas rare que quelques heures après, la substance cérébrale déborde à nouveau l'orifice crânien.

Mac-Ewen, dans une observation, a signalé à la suite de l'opération *des secousses convulsives* qui durèrenpendant huit jours pour disparaître ensuite graduellement ; il semble donc qu'on ne doive pas s'inquiéter de cette complication, qui dans le cas actuel au moins ne compromit pas le succès de l'opération, puisque le malade a parfaitement guéri.

Il nous reste à parler d'une complication, que je n'ai trouvée signalée dans aucun auteur, et qui est survenue chez un malade opéré par M. Terrier. La trépanation purement exploratrice porta sur la région du lobe occipital gauche, immédiatement au-dessus du sinus latéral ; dans les premiers jours qui suivirent l'intervention, on nota une amélioration sensible des symptômes généraux. Le malade avait été opéré le 20 février. Vers le commencement d'avril il se produisit par l'ouverture crânienne une hernie de la masse cérébrale, accompagnée d'une aggravation des symptômes généraux (céphalée, vomissements) qui nécessita le 8 avril une ponction dans la masse herniée. 250 grammes de liquide séreux furent évacués. A partir de ce moment le liquide n'a cessé de se reproduire et les ponctions se sont succédées à des

intervalles de temps rapprochés. Je vais donner sous forme de tableau la liste des ponctions qui furent pratiquées :

Ponction d'un demi litre le 16 avril
Ponction d'un demi litre le 22 avril
Ponction de 580 grammes le 25 avril
Ponction de 450 grammes le 27 avril
Ponction de 350 grammes le 30 avril.

Puis alors survint dans l'intervalle des deux ponctions une ouverture spontanée de la poche, et nous voyons à partir de ce moment dans l'intervalle des ponctions, qui cependant restent nécessaires, le liquide s'écouler spontanément en quantité assez notable :

7me ponction de 350 grammes le 16 mai
8me ponction de 500 grammes le 24 mai
9me ponction de 500 grammes le 28 mai
10me ponction de 500 grammes le 8 juin
11me ponction de 500 grammes le 13 juin.

Les analyses ont donné à ce liquide une composition analogue à celle du liquide céphalo-rachidien.

Il semble y avoir eu pendant toute cette longue période de la maladie, un certain balancement entre la quantité des urines émises, et la quantité du liquide soutiré par la ponction ou écoulé spontanément.

Nous voyons le 13 juin, jour où fut pratiquée la onzième et dernière ponction (le malade mourut le 24 juin) la

quantité des urines tomber à 0 ; il en fut de même le 17 juin après un écoulement abondant spontané.

L'autopsie a pu être pratiquée et a donné les résultats suivants :

Tuberculome du lobe gauche du cervelet de la grosseur d'une mandarine, adhérent à la tente du cervelet sur une étendue égale à une pièce de cinquante centimes. Hydrocéphalie ventriculaire en communication avec la poche si souvent ponctionnée, par un des prolongements du ventricule latéral gauche ; la poche était doublée d'une très petite épaisseur de substance cérébrale.

En somme la hernie cérébrale était due à la dilatation des ventricules par l'hydrocéphalie intense. Je ne vois qu'une explication possible à la reproduction incessante et rapide du liquide ventriculaire. La tumeur siégeait au niveau du cervelet, elle avait le volume d'une mandarine, c'est dire qu'elle déterminait une pression considérable sur toutes les parties occupant l'espace étroit limité en haut par la tente du cervelet inextensible, et qui constitue en définitive la loge cérébelleuse. Elle comprimait à leur embouchure dans le sinus droit les veines de Galien, et déterminait une augmentation considérable de pression dans le système veineux, suivie d'une filtration des parties liquides du sang à travers les parois vasculaires.

Ponctions ventriculaires et rachidiennes. — A la trépanation exploratrice pratiquée dans les conditions que nous avons indiquées, certains auteurs, nous le verrons dans les observations, ont joint la ponction ventriculaire ou sous-arachnoïdienne. C'est là une méthode qui ne peut

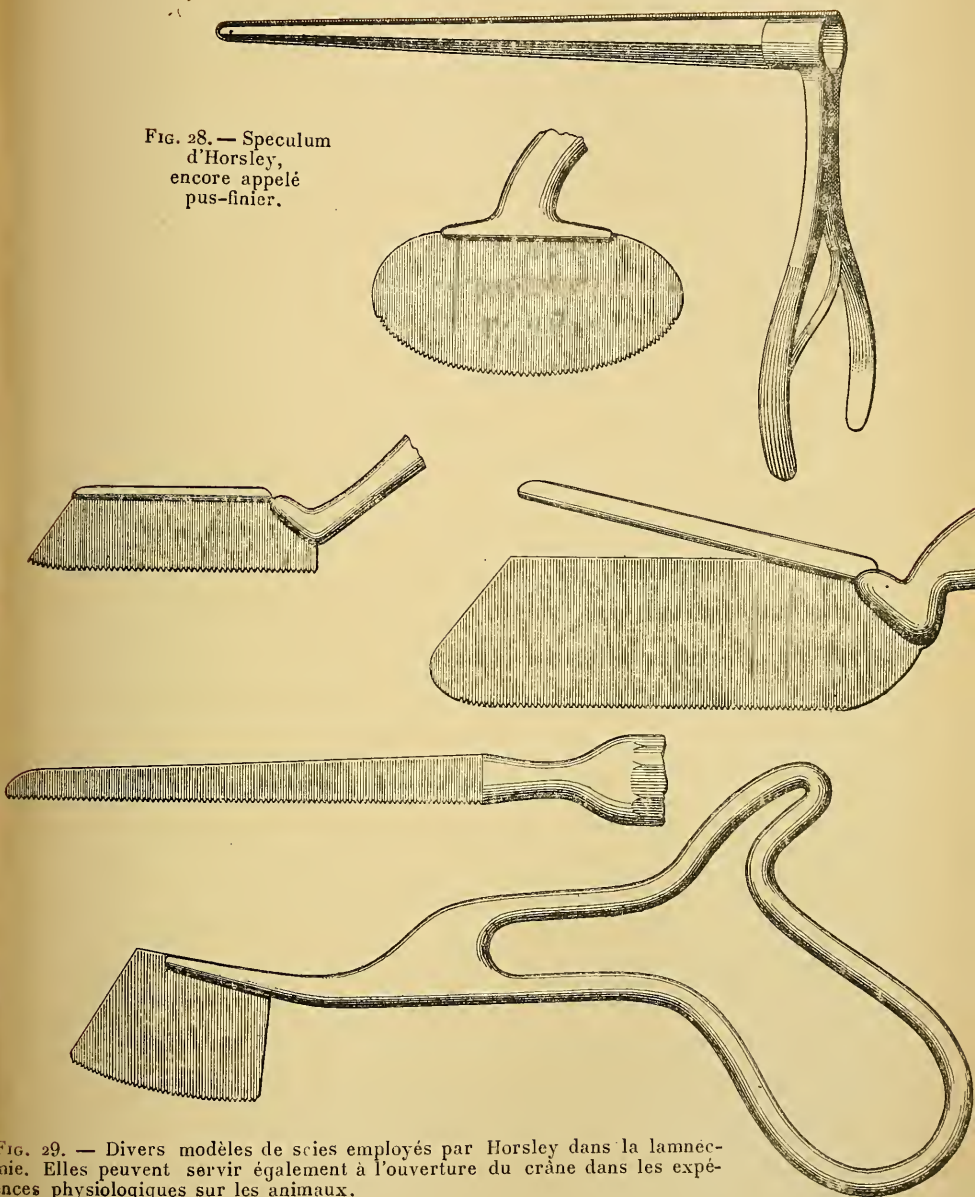

Fig. 28. — Speculum d'Horsley, encore appelé pus-finier.

Fig. 29. — Divers modèles de scies employés par Horsley dans la lamnéctomie. Elles peuvent servir également à l'ouverture du crâne dans les expériences physiologiques sur les animaux.

être qu'avantageuse puisqu'on ajoute aux effets décompressifs de la trépanation en elle-même, ceux produits par la soustraction d'une quantité parfois très grande de liquide ventriculaire.

Aux procédés de trépanation palliative, avec ou sans ponction ventriculaire, certains auteurs ont substitué la méthode des *ponctions rachidiennes* dans le but d'évacuer le liquide céphalo-rachidien.

Parmi les procédés rachidiens, il en est un qui consiste à pratiquer l'ablation d'un ou plusieurs arcs vertébraux, soit à la région cervicale, soit à la région lombaire; puis on incise la dure-mère et l'on draîne l'espace sous-arachnoïdien de préférence avec du catgut. Pour la section des os, Horsley se sert avec avantage de divers modèles de scie. J'ai tenu à les faire représenter (Fig.29), car je les crois inconnus dans notre arsenal chirurgical. Je n'insisterai pas sur les procédés de lamnectomie mis en usage; cette question se rattache surtout aux affections du rachis et ne présente qu'un intérêt secondaire pour notre sujet.

Un autre procédé consiste à faire la ponction de l'espace sous-arachnoïdien à la région lombaire sans incision et sans résection d'arcs. Les règles de la méthode ont été posées par Quincke et modifiées par Marfan et Chipault : on ponctionne la région lombaire, parce que la moelle chez les adultes, ne descend que jusqu'à la deuxième vertèbre lombaire et en pénétrant avec un trocart dans le troisième ou le quatrième espace lombaire, on évitera de la blesser. Chipault conseille la ponction lombo-sacrée dans l'espace entre la cinquième vertèbre lombaire et le bord supérieur du sacrum parce que cet

espace est très grand et qu'on évite ainsi la blessure des nerfs de la queue de cheval moins nombreux à ce niveau; parce qu'enfin « le cinquième espace se trouve au niveau de l'énorme cul-de-sac arachnoïnien inférieur, véritable réservoir du liquide céphalo-rachidien. » Quincke pique à 5 ou 10 mm. de la ligne médiane « juste entre deux apophyses épineuses chez l'enfant, à la hauteur de l'extrémité de l'apophyse qui domine l'espace chez l'adulte », puis il enfonce obliquement vers la ligne médiane à une profondeur de 2 cm. chez les enfants, de 4 à 6 cm. chez les adultes, Marfan et Chipault estiment qu'il faut prendre un chiffre inférieur à 2 cm. chez les enfants.

Si l'on pratique comme le veut Chipault, la ponction lombo-sacrée, « l'aiguille se guidant sur le bord latéral de la première apophyse sacrée, et dirigée en haut et en dedans vers la ligne médiane, pénètrera dans le cinquième espace sans difficulté et ponctionnera le sac arachnoïdien à une profondeur de 1 1/2 à 3 cm. chez l'enfant, 4 à 6 chez l'adulte. » Les ponctions peuvent être répétées plusieurs fois chez le même individu.

Ziemssen, malgré la simplicité de l'opération, la fait précéder de la chloroformisation dans le but d'éviter toute contraction.

Au Congrès de médecine tenu à Wiesbaden, en 1893, Ziemssen, Bruns, Quincke, Ewald, Salili, Naunyn, discutèrent la valeur thérapeutique de la ponction du canal rachidien. Ziemssen déclarait que dans un cas de tumeur cérébrale, non-seulement la ponction n'est suivie d'aucun effet fâcheux, mais elle peut quelquefois produire une

amélioration en diminuant indirectement la pression cérébrale.

Bruns estimait que lorsqu'on n'est pas en mesure de formuler un diagnostic précis pour une tumeur cérébrale, il était indiqué d'essayer l'effet d'une diminution de la pression du liquide encéphalo-rachidien en appliquant la méthode de Quincke.

Remarque. — Le Dr Doyen a annoncé au dernier Congrès de Chirurgie (octobre 1895), dans la communication à laquelle nous avons déjà fait allusion, qu'il s'était servi dans ses interventions les plus récentes sur le crâne d'une instrumentation toute nouvelle. Nous laissons à l'auteur le soin de publier ultérieurement les résultats de ses recherches.

STATISTIQUE

Dans ce chapitre, je pense avoir rassemblé toutes les observations publiées jusqu'à ce jour sur la chirurgie des tumeurs cérébrales. Bien entendu, je le répète, je n'envisage que les tumeurs cérébrales développées aux dépens de la substance nerveuse, de la pie-mère qui est immédiatement appliquée à sa surface et de ses vaisseaux.

Indépendamment des observations que j'ai pu recueillir dans mes recherches bibliographiques personnelles, des observations inédites m'ont été fournies par M. le professeur Terrier, MM. Schwartz et Poirier. Je dois également au Dr Carl Beck de Chicago, un certain nombre d'observations non encore publiées, que l'éminent chirurgien a bien voulu me communiquer, et qui lui sont personnelles. Enfin, les autres observations ont été recueillies dans les thèses : de Maret 1890, *Sur les tumeurs de la zone motrice;* de Decressac, *Sur la chirurgie du cerveau*, 1890 ; de Peytavy, *Sur les tumeurs cérébrales*, 1893 ; dans la statistique fournie par Chipault, dans son ouvrage *Sur la chirurgie du système nerveux*, 1894; dans la traduction de l'ouvrage américain de Starr, 1895 ; enfin, dans la

Statistique des opérations pour tumeurs cérébrales, donnée par Bernhardt Beck.

Je rapporterai d'abord *les observations relatives aux tumeurs du cerveau et de l'axe nerveux* rattachant aux tumeurs du cerveau (les productions cicatricielles, connectives, kystiques, les cas de porencéphalie succédant à des traumatismes crâniens, signalés par Maret à propos des tumeurs de la zône motrice).

Puis les observations concernant *des tumeurs du cervelet.*

Dans chacun de ces groupes, je séparerai les cas où la trépanation *curative* aura été pratiquée, de ceux où le chirurgien aura fait seulement la trépanation *palliative.*

Enfin, j'envisagerai à part les observations relatives :

Aux tumeurs hydatiques,

Aux tumeurs anévrysmales,

Aux hématomes.

TUMEURS DU CERVEAU

75 TRÉPANATIONS CURATIVES.

1.— Gliome de la région Rolandique. Extirpation. Guérison. Albertoni et Brigatti (*Rivista sperimentate di Freniatria*, 1893).

Femme 15 ans. Depuis 5 ans, accès épileptiques débutant par fourmillements dans la main gauche et convulsions dans les doigts. Ces convulsions s'étendaient à toute la moitié gauche du corps et parfois devenaient générales aux pertes de connaissance. Parésie gauche, surtout à la main. Ouïe affaiblie à gauche. Les deux papilles nettement étranglées. Céphalées. Réflexes exagérés.

Diagnostic. — Gliome de la région rolandique droite dans son tiers moyen.

Opération. — On trouve la tumeur ayant le volume d'un œuf de poule au point indiqué. Extirpation large à l'aide de la curette de Volkmann. Cavité bourrée de gaze. Réunion par première intention.

Résultats opératoires. — Pas de troubles notables. Mais deux mois après nouvel accès d'épilepsie. Malgré l'abon-

dante extirpation de substance cérébrale, la paralysie du côté gauche n'a pas augmenté ; elle diminue même progressivement dans le membre inférieur.

Les diverses formes de sensibilité qui étaient presque intactes avant l'opération, se sont trouvées gravement lésées à la suite de celle-ci et n'accusent aucune tendance à redevenir normales, à l'exception de la sensibilité à la douleur, qui est presque aussi complète qu'avant. Six mois après disparition complète de la névrite optique.

2.— Tumeur cérébrale. Trépanation. Amélioration progressive, par Anderson, Buchanan et Coats (*British Med. J.*, 1891, p. 578).

Homme de 17 ans. Pas d'antécédents héréditaires.

Depuis 4 ans 1/2 crampes et paralysie du bras gauche et de la jambe. Parésie faciale.

Convulsions épileptiformes commençant dans le membre supérieur, s'étendant à la face et à la jambe. Pas de perte de connaissance.

Réflexes exagérés du côté malade. Sensibilité normale. Céphalée frontale. Névrite optique, plus marquée à droite qu'à gauche.

Diagnostic. — Tumeur de la partie inférieure de la région rolandique.

Opération. — 31 octobre 1890. — Deux couronnes de trépan et ablation à la scie de Hey de la pièce d'os intermédiaire. Incision de la dure mère, puis on voit saillir d'en

bas une masse grise facilement énucléée sans hémorrhagie. Sarcome, régulier, encapsulé, du volume d'une noix. Lavage antiseptique, sutures de la dure-mère, remplacement de la pièce osseuse.

Résultat opératoire. — Amélioration progressive et régulière.

Le malade est revu en février 1891. L'état de la plaie est très satisfaisant. L'orifice crânien est presque complètement fermé sauf un tout petit point de 3/4 de pouce de diamètre.

L'état général est des plus encourageants. Il n'y a plus eu d'attaques épileptiformes; la paralysie du bras gauche est moindre si bien que les circonvolutions d'où a été extraite la tumeur semblent avoir repris leur fonctionnement normal.

3. — (Résumée). Gomme syphilitique. Trépanation. Mort. J. Kellock. Barton. (*Annals of Surgery*, janvier 1889).

Femme, 30 ans, nécrose syphilitique du frontal, signes de compression du cerveau, troubles de motricité, d'idéation. A l'aide du trépan on retire l'os nécrosé; en arrière, la dure-mère est jaunâtre, tendue ; on l'incise et l'on tombe sur une gomme syphilitique qu'on enlève avec une curette ; cette tumeur siégeait sur la partie supérieure du lobe antérieur et avait le volume d'un petit œuf.

Tout d'abord amélioration sensible, puis hernie du cerveau et mort 27 jours après opération.

Autopsie. — Inflammation aiguë du lobe frontal et de la dure-mère.

4.—Tumeur du lobe frontal du cerveau. Opération.—Guérison. (Obs. Résumée) par Arthur Booth et Curtis. *Ann. of. Surgery*, février 1893, p. 127.

E. M..., 35 ans. — Envoyé par Dr Websne le 24 septembre 1892.

Depuis le commencement de 1891 il a des attaques épileptiques ainsi décrites par sa sœur : « Début brusque, inconscience, puis convulsions généralisées des quatre membres ». Pas d'hémispasme, pas de limitation à un seul muscle ou à un groupe de muscles ; toutefois les convulsions sont plus marquées à droite. Depuis peu on a remarqué l'apparition d'une tumeur dans la région temporale. Troubles de la vision depuis cette époque. N'a jamais vomi. Affaiblissement de la mémoire, difficulté à donner le nom d'objets avec lesquels il est familier.

Examen. — Aspect tranquille. Physionomie sans expression, parole lente, difficile ; pas d'aphasie marquée ; pas de parésie faciale marquée bien que l'expression du visage à droite soit évidemment moins marquée qu'à gauche. Pupilles dilatées ; ne réagissant ni à la lumière ni à l'accommodation. Vision très réduite. Névrite optique avec trace d'hémorrhagie. Pas d'ataxie. Cœur, poumons sains. Ni anesthésie ni analgésie. Tact normal. Sur la tempe gauche tumeur proéminente, douloureuse à la pression.

Le caractère a changé, tendance à la dépression, à la léthargie.

Opération par Curtis 29 septembre 1892. Anesthésie par l'éther. Incision en fer à cheval à pointe dirigée en haut et arrivant jusqu'à un pouce de la ligne médiane. La branche antérieure se terminant au milieu du sourcil gauche, sa branche postérieure finissant au niveau de l'oreille juste au-dessus du zygoma. Après section du péricrâne la tumeur externe fut mise à nu. Elle est molle, élastique. Une ponction en fait sortir un liquide jaunâtre crémeux. Avec la rugine, le ciseau et la gouge, l'ouverture de l'os fut agrandie. Le cerveau fut mis à nu; une enveloppe ferme séparait la tumeur. La tumeur fut séparée de la substance cérébrale avec le doigt.

Tamponnement avec de la gaze iodoformée. Suture partielle.

La tumeur pesait 20 à 25 grammes. Elle était de nature tuberculeuse, ainsi que le démontra l'examen bactériologique.

Suites. — Pas de shock opératoire. — La conscience revient rapidement. Sensation de gêne dans l'œil gauche due sans doute à l'œdème et à la conjonctivite. Le sixième jour l'examen de l'œil montre une hémorrhagie rétinienne totale à droite, ne remplissant que les deux tiers de la rétine à gauche.

Après une période d'amélioration passagère, les symptômes nerveux et les attaques épileptiques reparaissent. Il meurt le 23 novembre. On trouve à l'autopsie des foyers multiples expliquant la récidive et la mort.

5. — Sarcome. Guérison. Par Carl Beck (Chicago). Statistique inédite de l'auteur.

Homme de 46 ans. Tailleur. Syphilis antérieure acquise en France pendant la guerre de 1870. Aucun symptôme jusqu'à ces derniers temps. Alors survient un certain embarras de la parole, une parésie de la face, et des deux membres droits avec douleurs. Quoique traité vigoureusement pour la syphilis, ces symptômes s'aggravent.

Opération. — 20 février 1893. — Trépanation au niveau de la zône rolandique gauche. Application de trois couronnes. On trouve une tumeur granuleuse aisément extirpée. Drainage au catgut.

Résultats opératoires. — Réunion par première intention Depuis l'opération, état très satisfaisant, le malade a continué son métier de tailleur.

Examen de la tumeur. — Sarcome.

6.— Tumeur cérébrale. Trépanation. Mort, par Carl Beck (Chicago). Observations inédites de l'auteur.

Jeune homme, 28 ans. Depuis six mois, se sont développés tous les symptômes classiques d'une tumeur cérébrale située dans l'hémisphère droit au voisinage de la zône rolandique, mais agissant sur la zône motrice par compres-

sion indirecte. Névrite optique. Cécité. Parésie à gauche de la main et du facial. Céphalée intense.

Opération. — 10 avril 1894. — Résection ostéoplastique du crâne, procédé Chipault. On trouve la tumeur d'une étendue considérable dans l'hémisphère droit, siégeant dans la substance blanche sous-jacente aux circonvolutions frontales. La tumeur est enlevée avec beaucoup de peine et laisse derrière elle une cavité dans l'hémisphère.

Résultats opératoires. — Shock pendant l'opération. Le malade meurt 12 jours après l'opération avec les symptômes d'une hémorrhagie cérébrale.

Autopsie. — On trouve une partie de la tumeur restée dans le cerveau auprès de la couche optique. Il s'est fait une hémorrhagie considérable dans la cavité produite par son ablation. L'examen microscopique démontre qu'il s'agissait d'un gliome avec des parties ramollies et hémorrhagiques.

7.— Kyste (?). Trépanation. Guérison par Carl Beck (Chicago). Statistique inédite de l'auteur.

Garçon de 9 ans. Fut atteint d'otite suppurée à l'âge d'un an et demi.

Depuis, bonne santé jusqu'en mars 1893, où les maux de tête apparurent avec diminution de l'acuité visuelle. Bientôt la cécité devint totale ; des vomissements, des attaques

d'épilepsie jacksonienne survinrent, indiquant une tumeur dans la région motrice droite.

Opération. — 23 avril 1894. — Résection ostéoplastique (Chipault). On trouve un kyste contenant un liquide limpide ; on le détache aisément sans hémorrhagie. Drainage au catgut.

Résultat opératoire. — Guérison sans aucun accident. Le malade jusqu'à présent est resté en bonne santé (septembre 1895).

L'examen histologique démontre qu'il s'agit d'un kyste formé de tissu fibrillaire, très peu vasculaire.

8. — Cas de tumeur cérébrale sous-corticale traitée par l'opération par E. Beevor et Ch. Ballanie (*Brit. méd. Journal*, 5 janv. 1895).

Femme de 39 ans, présentant depuis douze mois les symptômes suivants : affaiblissement progressif et paralysie du bras droit, de la jambe et de la hanche : plus tard, de la main droite et finalement de tout le membre supérieur. Altération de la parole concomitante. On diagnostiqua une tumeur sous-corticale, en raison des symptômes de compression intra-crânienne : céphalée, vomissements, névrite optique, affaiblissement de l'intelligence et de la mémoire. Il existait simultanément une anesthésie limitée aux membres paralysés, mais respectant la face. Cette anesthésie était disséminée par segments, un peu comme

dans les cas de névrose hystérique sans suivre la distribution des nerfs. Il n'y avait chez cette femme aucune histoire de syphilis ni de tuberculose et le traitement antisyphilitique appliqué six semaines avec rigueur se montra inefficace.

L'opération fut faite en deux temps. Dans la première, une incision en fer à cheval, comprenant toute la surface du pariétal gauche, fut pratiquée, de façon à rabattre un large lambeau.

Puis à l'aide d'une scie, on détache un parallélogramme osseux comprenant toute l'aire rolandique, en le quadrillant pour ainsi dire et en enlevant chacun des segments pariétaux séparés par un double trait de scie. De cette façon, on découvre toute la dure-mère sur une largeur de près de 10 centimètres. Après quoi, le lambeau est replacé et suturé antiseptiquement.

Six jours après, le 17 juillet, nouvelle opération. On découd la suture et on détache le lambeau. La dure-mère bombe, surtout au niveau de la partie supérieure de la pariétale ascendante.

Après section de la dure-mère, l'exploration de la région montre une place amincie et une tumeur d'un blanc grisâtre qui d'abord semble isolée et facile à énucléer, mais dont on constate les connexions profondes avec la substance cérébrale. La tumeur étant de consistance gélatineuse, est extirpée par grattage au moyen d'une cuillère d'argent, non sans donner lieu à une hémorrhagie considérable. Après l'extirpation, l'hémisphère gauche présente une cavité de deux pouces de profondeur et du volume d'une demi orange. Après avoir soigneusement fait l'hé-

mostase, la dure-mère est suturée et le lambeau replacé. Pendant les premières heures, collapsus profond et pouls lent (lavement alcoolisé). Le lendemain aphasie motrice presque complète, mais intelligence conservée, hémiplégie droite absolue.

Le 19 juillet. — Spasmes cloniques de la bouche, qui se répètent le lendemain. A partir de ce moment, convalescence régulière.

Le 25 juillet. — Retour de quelques mouvements volontaires dans la jambe droite, et disparition de l'anesthésie, mais perte de la notion de position du membre.

Le 29 août. — La malade commence à marcher, elle remue le bras, mais ne peut faire mouvoir les doigts de la main. La parole est revenue et l'intelligence très améliorée. La tumeur était un sarcôme à cellules fusiformes. Guérison complète en novembre.

9. — (Résumée). Traumatisme ancien. Contractions spasmodiques du bras gauche. Paralysie du membre supérieur gauche. Parésie du membre inférieur. Trépanation. Gliôme. Ablation. Mort (par Hugues Bennet. *British med. Journal*, mai 1885).

Homme, 25 ans. En 1887, contusion violente sur le côté gauche de la tête, suivie de perte de connaissance de quelques instants. Un an plus tard, céphalée, fourmillements de face et de langue (côté gauche) ; puis contractions spasmodiques de ce côté, fourmillements du bras gauche et plus tard, parésie de ce membre. Ebauche de fourmillements dans la jambe gauche.

En octobre 1884. — On constate : paralysie complète du bras gauche, légère parésie de la jambe gauche, notable déviation de la langue. Vue conservée, mais double névrite optique. Réflexes tendineux exagérés à gauche ; céphalée habituelle, parfois vomissements.

Diagnostic. — Tumeur cérébrale corticale, au niveau du tiers moyen de scissure de Rolando.

Opération. — Ablation par Godlee d'un gliôme siégeant au point soupçonné. Hémorrhagie abondante, arrêtée par galvano-cautère, puis suture de la plaie et pansement antiseptique. Quatre jours après, cessation des vomissements, de céphalée, de convulsions, intelligence intacte, pouls normal.

Puis survint odeur putride de la plaie, hernie du cerveau, et au bout de 21 jours, frissons, méningite et mort une semaine après le début des accidents.

A l'autopsie, méningo-encéphalite localisée au pourtour de la plaie cérébrale.

10. — Kyste de la partie inférieure de la frontale ascendante gauche. Épilepsie. Aphasie motrice. Von Bergmann, *Clin. de nerv.*, p. 137.

Homme, 25 ans. Syphilis probable. Céphalées fréquentes. Un matin, faiblesse du bras droit ; le lendemain, faiblesse du membre inférieur, et le même jour, tomba d'une chaise sans connaissance ; ces pertes de connaissance se répètent les jours suivants. Il s'installe de l'aphasie motrice ;

de temps en temps, épilepsie; contracture persistante du côté droit avec paralysie; perte du sens musculaire dans la main et l'avant-bras droit.

Diagnostic. — Tumeur probable au voisinage de la partie inférieure de la frontale ascendante.

Il s'agissait, en réalité, d'un vaste kyste par ramollissement.

11. — Tumeur cérébrale. Trépanation. Mort, par Bernays (*Saint-Louis Méd. and Surg. Journal*, 1890, avril).
Cité par Beck. *Brit J. cl. Surr.*, 1894, p. 94.

Céphalée. Convulsion de la main droite, de la jambe. Aphasie. Otite purulente chronique.

Diagnostic. — Abcès du lobe temporal.

Opération. — Myxogliome de la troisième circonvolution frontale gauche.

Résultat. — Mort quarante-huit heures après de méningite.

12. — (Résumé). Sarcome du lobe occipital. Hémianopsie. Trépanation. Mort par hémorrhagie. Birdvall et R. Weir. *Médic. News*, 16 avril 1887.

Homme, 42 ans. Ni syphilis, ni traumatisme.

En août 1885, après un bain de mer, vomissements, ver-

tiges, céphalalgie, engourdissement dans les membres, troubles de la démarche, diplopie transitoire.

En octobre 1885. — Hémianopsie, névrite optique, marche progressive des troubles.

Diagnostic. — Tumeur du lobe occipital droit.

Opération. — Le 9 mars. Weir applique une couronne de trépan à un pouce de protubérance occipitale, os épaissi, une seconde couronne et l'ablation du pont osseux donnent une ouverture de deux pouces trois quarts sur deux pouces un quart. La dure-mère d'une couleur plus sombre est incisée et l'on tombe sur une tumeur volumineuse, d'un rouge purpurin, recouverte de grosses veines.

Enucléation avec le doigt et la spatule après avoir incisé la tumeur, l'ouverture ne permettant pas de l'avoir en masse. Sa base est adhérente à la faux.

Hémorrhagie assez abondante qu'on arrête avec des éponges. Cerveau fortement déprimé, tente du cervelet enfoncée, faux refoulée à gauche. Tumeur pèse 140 grammes.

Ne pouvant lier les points d'où provenait le sang, Weir fait un tamponnement avec la gaze iodoformée, la dure-mère est suturée à points séparés et le lambeau crânien fermé par des sutures au catgut avec un tube à drainage. Pansement sublimé et iodoformé.

Vers la fin de l'opération, pouls tombé par suite de la perte de sang (10 à 12 onces).

Vers le soir, affaiblissement progressif, pansement taché de sang. Mort dans la nuit. Autopsie refusée. On trouve

dans la cavité occupée par la tumeur un large caillot de sang.

La tumeur était un sarcome à cellules fusiformes.

13. — Birdsall and Weir. Large sarcoma of the brain, causing hemianopsia, from the occipital lobe. *Medical News*, 1887. I, p. 421.

Homme, 39 ans. Convulsions du côté droit du cou.

En 1886, chute sans connaissance une fois ; attaques épileptiques précédées d'une aura dans la main et le bras droit et dans le côté droit de la face.

Diagnostic.— Tumeur de la région motrice gauche, opération, 17 novembre 1880, par Weir ; dure-mère légèrement saillante, paraît normale, elle est incisée ; le cerveau fait hernie et présente à la palpation une résistance profonde. On découvre, à la profondeur d'un pouce, la tumeur, du volume d'une demi amande, non encapsulée, infiltrant en apparence le tissu cérébral voisin. Il est gratté à la curette de Volkmann. Pas d'hémorrhagie cérébrale. Plaie drainée et lavée, on replace sur la dure-mère les rondelles osseuses avec quelques fragments. La tumeur était un sarcome, surtout formé de cellules rondes. Le malade guérit plusieurs mois après, il était en bon état général, la parésie de la face et des mains s'était améliorée légèrement et très notablement l'aphasie au bout de quatre mois. Il n'y avait pas de traces de récidive, mais trois ans après, la tumeur reparaissait et le patient mourait.

14. — Myxosarcome. Amélioration, par Bramann (*Arch. f. Klin. Chir.*, 1893).

Homme, 46 ans. Antécédents héréditaires nuls. Traumatisme de la tête ; c'est au même point que depuis le malade a éprouvé ses douleurs :

Le 21 octobre 1891, le malade ressent faiblesse de la main gauche. Fin octobre, légère rétraction de la moitié gauche du visage.

Le 3 novembre mouvements cloniques dans la main gauche, qui s'étendent à tout le bras, puis au visage. A la suite paralysie presque complète de la main gauche, parésie du facial gauche.

Mêmes attaques le 17, le 28 novembre.

Examen : Rétine normale. Bouche déviée à droite. Mouvements des bras impossibles. Réflexes patellaires augmentés des deux côtés. Clonus du pied gauche. Réflexe crémastérien fort à gauche. La paralysie du bras est bientôt complète ; puis apparaît la parésie de la jambe gauche.

Diagnostic. — Tumeur de la région de Rolando.

Operation. — Procédé de Wagner de résection ostéoplastique temporaire du crâne. Lambeau en ∩ comprenant la peau et l'os détaché de la dure-mère. Ce premier essai restant sans résultat, on fait un second lambeau ostéo-cutané en avant du premier pour agrandir l'ouverture du crâne dans la même direction.

Découverte d'un kyste contenant de 25 à 30 grammes de sérosité jaunâtre. Tamponnement avec gaze iodoformée.

Résultat. — Amélioration considérable de la paralysie. Vers le mois de janvier les attaques convulsives se reproduisirent.

Nouvelle operation. —Enlèvement des lambeaux créés lors de la première intervention. On trouve une tumeur diffuse (myxosarcome) qui fut enlevée avec une portion ramollie de substance cérébrale entourant la tumeur. Excellent résultat, plus de paralysie.

Réapparition des troubles quelques mois après.

Troisième opération. — On enlève 90 grammes de néoplasme. Enfin, bon état, avec amélioration progressive des symptômes pendant trois mois.

15. — Sarcôme cortical. Amélioration par Bramann. (*Arch. f. Klin. Chir.*, 1893).

Homme 29 ans. Début en avril 1891, par attaques convulsives et céphalée violente. Double étranglement papillaire. Paralysie du bras gauche. Diplopie. Acuité visuelle diminuée. Trouble de la déglutition et de la phonation sans vomissements. Aggravation constante des symptômes.

Opération. — Résection ostéoplastique du crâne dans la région fronto-pariétale droite. Découverte d'une tumeur grosse comme une pomme, facilement énucléable. Hémor-

rhagie abondante arrêtée par tamponnement. Collapsus grave ; perte de connaissance.

Le malade ne revient à lui que trois jours après.

Depuis huit semaines le malade est en observation et continue à aller de mieux en mieux. Persistance de la paralysie du bras gauche.

16. — Bremer and Carson. A case of intracranial tumor or glioma cavernosum, causing spasm, paralysis and attachs of tonic spasm, opération. *The Saint Louis Courrier of medecine*, 1890, 1, 273, 307.

Homme, 23 ans. En 1887 convulsions du bras gauche s'étendant au cou et plus tard, en augmentant de fréquence, à la jambe gauche. Puis, contractures avec convulsions fréquentes dans le pied gauche et muscles du côté gauche du cou, puis plus tard dans le bras gauche. Contraction accompagnée d'un certain degré de parésie.

En 1889, Bremer constata des vomissements, de l'insomnie, une grande nervosité, de la névrite optique commençante, de la parésie et de la contracture du côté gauche, tous les mouvements volontaires s'accompagnaient de contractions simultanées des antagonistes. Des convulsions du côté gauche se produisaient souvent, commençant au niveau du cou.

Diagnostic. — Tumeur de la zone motrice droite, au niveau des centres de face et du poignet, dans la pariétale ascendante.

Près de ce point, cicatrice du cuir chevelu.

Opération faite par Carson le 26 mars 1890.— Dure-mère saillante et sans battements ; cerveau présentant un aspect grisâtre, les vaisseaux étaient affaissés. Tumeur put être délimitée de trois côtés ; elle était souple, du volume d'une noix et fut enlevée avec une curette (angiome caverneux).

La cavité fut drainée et la plaie guérit en huit jours. Les accidents disparurent peu à peu. Les convulsions ne reparurent pas et la paralysie, d'abord exagérée, s'atténua ensuite progressivement. Après l'opération, anesthésie de la main et du bras qui persistait encore quand l'observation fut publiée.

Renseignements fournis par le Dr Bruner le 4 février 1893.

Pendant environ 16 mois que le malade resta à l'hôpital, les attaques à type jacksonnien n'ont pas reparu, mais la rigidité musculaire ne disparut que pendant deux à trois mois pour revenir comme autrefois.

Le malade mourut un an après dans une maison de santé. On trouva de la tuberculose miliaire intestinale.

L'hémisphère opéré était un peu affaissé au niveau de son bord supérieur et la dure-mère très adhérente à sa surface. Une coupe faite au niveau de l'opération montra, à un pouce de profondeur, une cavité sous-corticale correspondant à peu près au tiers moyen de la région rolandique ; cavité irrégulière à peu près du volume d'une noix de Galles, tissu environnant ramolli ; cerveau œdématié dans son ensemble. La cavité correspondait comme siège à la masse enlevée lors de l'opération ; il s'était sans doute formé d'abord un hyste analogue aux kystes apoplectiques et dont le contenu était devenu séreux, sa vacuité finale

pouvant peut-être s'expliquer par l'intensité de la diarrhée ayant précédé la mort.

Le principal enseignement qui paraît ressortir de cette observation, c'est que les tumeurs (où les kystes sous-corticaux) peuvent provoquer de la contracture.

La rondelle osseuse replacée au moment de l'opération avait rétabli d'une façon parfaite la continuité de la voûte.

17.— Sarcôme sous-cortical de la zône motrice. Trépanation. Amélioration par Cleghorn (*Intercolonial medical Congress of Australasia. Transactions of the Third session*, 1892).

Femme, 26 ans. Opérée le 11 janvier 1892, pour un sarcôme à cellules rondes, sous-cortical de la zône motrice droite.

Première opération. — Quatre rondelles enlevées à la partie supérieure du sillon de Rolando ; incision curiale de la dure-mère. Saillie du cerveau. Incision de l'écorce ; ouverture agrandie avec une pince dilatatrice et le doigt enfermé dans une cavité remplie de tissu cérébral ramolli, et s'étendant sur une profondeur de deux pouces du côté de la face ; avec le doigt, une quantité de tissu cérébral suffisante pour remplir une petite cuillère fut enlevée, la cavité nettoyée avec de petits fragments d'éponge et à l'eau chaude. Sutures de la dure-mère en laissant une petite fente, trois rondelles seulement sont replacées ; on laisse à demeure un drain profond. Quatre drains superficiels sous-cutanés. Le lendemain, drains superficiels enlevés, drain cérébral rem-

placé ; le huitième jour il est enlevé ; hernie cérébrale ; la pression du pansement entraîne de la paralysie des membres gauches, qui disparaît lorsque la pression est supprimée ; *résultat de l'opération insignifiant*, les muscles du côté gauche de la face sont envahis par les convulsions et l'hypéresthésie remplacée par de l'anesthésie.

Deuxième opération. — Deux mois et demi après la première, incision suivant le même trajet : rondelles solidement réimplantées. La portion de tissu cérébral herniée fut ligaturée au catgut et enlevée.

Le doigt fut introduit dans la même cavité cérébrale qui avait déjà été curetée et lavée. Les douleurs disparurent, il revint une légère motilité de la jambe gauche, puis le patient retomba au même état qu'avant ; même les muscles de la nuque devinrent rigides à gauche, et la face s'anesthésie jusqu'aux parties innervées par la troisième branche du trijumeau.

Troisième opération. — Quatre mois et une semaine après la seconde, un large disque d'os fut enlevé au-dessus et en arrière du disque enlevé à la première opération, à cheval sur la ligne médiane. Incision de la dure-mère, ouverture du sinus longitudinal ; une éponge arrêta facilement l'hémorrhagie, tandis qu'une autre rondelle était enlevée, immédiatement à droite de la précédente ; le cerveau fit saillie ; une ponction, puis une incision et l'introduction du doigt constatèrent, comme dans les autres opérations, la présence d'une cavité remplie de tissu cérébral ramolli ; replacement des disques, pas de drainage.

Après la troisième opération comme après les deux autres, amélioration partielle des mouvements de la jambe et du bras gauches, moins marquée du côté de la main et des doigts.

18. — Tumeur cérébrale. Gliosarcome. Amélioration passagère par Czerny (cité par Bernhard Beck. *Beitrage f. kl. Chir.*, 1894).

Homme 47 ans. Père mort de tumeur maligne ; un frère mort de tuberculose.

Pas d'antécédents nerveux dans la famille.

Dans ses antécédents personnels, ni syphilis, ni tuberculose.

Le début des symptômes remonte à 13 ans.

En 1877, attaque épileptiforme. Deuxième attaque six semaines après. Céphalée depuis, persistante et diffuse. Léger vertige ; mais état général bon.

De 1882 à 1889 nystagnus. En 1889 convulsions cloniques du bras gauche, augmentant en nombre et en intensité d'abord, pour diminuer et disparaître en avril 1890. En même temps parésie du bras gauche, puis paralysie.

En 1890 convulsions de la jambe gauche qui finirent par disparaître au bout de trois mois. Puis apparition de convulsions dans la moitié gauche de la face ; les attaques se répètent de cinq à dix fois par heure. Inclinaison de la tête à gauche.

Attaques d'abord douloureuses ; aujourd'hui moins douloureuses. Durée variable de une demi-minute à une heure. Pas de perte de connaissance. Pas de céphalée ou de vomis-

sements. Les attaques respectent la moitié droite du corps.

Papillo-rétinite double prononcée. Réflexe plantaire plus prononcé à gauche. Atrophie marquée du bras gauche.

Diagnostic. — Tumeur de la région corticale-motrice droite.

Opération. — 21 novembre 1890. — Ablation de deux rondelles osseuses à l'aide du trépan à main dans le point voulu. La tumeur mise à nu s'enfonçait de trois à quatre centimètres dans la substance cérébrale et fut enlevée avec la curette tranchante aussi loin que possible. Tamponnement avec gaze iodoformée. Durée de l'opération, deux heures.

Résultat opératoire. — Le soir le malade était bien. Peu à peu le recouvrement du bras et de la jambe revient ; les réflexes reparaissent et le 20 décembre 1890 le malade retourne chez lui.

Histologie. — Gliosarcome avec dégénérescence kyaline partielle et calcification des vaisseaux.

Cinq mois après le résultat est excellent et il y a une amélioration étonnante des mouvements. Pas de céphalée, pas de vertige. Intelligence, langage, mémoire, sommeil normaux. La cicatrice n'est pas douloureuse. Le visage, la langue, les mouvements des yeux, les pupilles sont normaux. La marche n'a rien d'anormal.

En 1891, pendant l'été l'état général s'aggrava à nouveau, et les premiers signes d'une récidive apparurent. Les attaquent reparaissent avec céphalée. Paralysie com-

plète du bras gauche ; la jambe gauche traîne un peu. Traces de parésie faciale à gauche. Le patient sollicite une nouvelle intervention.

Opération. — 23 novembre 1891. — On trouve d'abord un kyste d'où l'on retire deux ou trois cuillerées d'une sérosité claire, jaunâtre. La tumeur est extirpée avec la curette, les ciseaux et la pince et on trouve un second petit kyste.

Une légère amélioration suit l'opération. La jambe gauche est beaucoup mieux, le bras gauche se soulève mieux. Plus d'attaques. Etat général excellent. Trois mois après l'opération, examen du malade. Son état général n'a pas été amélioré autant que la première fois. La marche est moins bonne. Pour le bras il n'y a pas grande amélioration. Les attaques persistent à un moindre degré. Pas de contraction pupillaire ; la papille droite est seulement encore un peu proéminente, ses limites ne sont pas nettes.

Le 15 juin 1892. — Le malade revient à la clinique. Sur son désir une troisième opération est faite.

Troisième opération. — Le 26 juin 1892. — Dure-mère adhérente. Ouverture d'un kyste, d'où l'on retire 50 centimètres cubes d'une sérosité jaunâtre ; il s'enfonce jusqu'à 5 ou 6 centimètres. On ne réussit pas à détacher la paroi du kyste à cause de sa grande friabilité. En avant et en dedans on trouve encore une petite cavité contenant de 5 à 10 centimètres cubes de sérosité.

Les suites de l'opération furent excellentes.

Le 29 juin 1892. — Les mouvements de la jambe sont

plus faciles; le réflexe pupillaire est moins marqué qu'avant.

Le 6 juillet. — Le malade va en convalescence. Pas de changement du côté du bras gauche. La marche est plus facile. Céphalalgie légère de temps en temps. Intelligence saine. Le langage est plus aisé.

Au bout de quelques mois, apparaît une augmentation des phénomènes parétiques ; le malade est obligé de reprendre le lit et meurt le 31 mai 1893, dans le coma au milieu de phénomènes de paralysie bulbaire.

19. — Tubercule de la zône rolandique. Extirpation. Guérison par Czerny (cité par Bernhardt Beck. *Beiträge f. Kl. Chir.*, 1894).

A. K..., 23 ans. Parents morts de?

Sur cinq sœurs qui ont toutes été rachitiques, une est morte de tuberculose aiguë, une autre est phtisique. Le malade fut lui-même rachitique et ne marcha qu'à 7 ans. Toujours faible et nerveux. En janvier 1889, obligé de manier le mercure (il est opticien), il remarque une augmentation de son nervosisme.

En novembre 1890, apparaissent d'une part une sensation d'engourdissement des orteils, puis de légères contractions de peu de durée, qui peu à peu s'étendent et gagnent la cuisse, et en février 1891, les muscles du tronc. En juin 1891, attaque épileptique pendant le repas, perte de connaissance, fortes contractures du bras gauche, de la jambe et de la moitié du visage. Durée : 15 minutes.

Seize jours après, deuxième attaque précédée d'aura mo-

trice avec contraction de la jambe gauche, durant deux minutes et se terminant par perte de connaissance et contractures généralisées. Jusqu'à fin juin, trois nouvelles attaques.

Du 25 juillet 1891 au 2 mars 1892, 12 attaques de 10 minutes de durée avec perte de connaissance et fortes convulsions d'abord de la moitié gauche du corps, puis à droite.

Diagnostic du Dr Edinger à cette époque : foyer tuberculeux ancien siégeant dans la région motrice droite.

Opération, 21 mai 1892, par le Dr Evenau. Section d'un lambeau cutanéo-crânien gros comme une pièce de 5 francs se terminant sur la suture sagitale. Ouverture de la dure-mère fortement hyperhémiée. Incision de la surface externe du cerveau qui est fortement colorée mais qui ne présente aucune altération dans la substance profonde.

Ablation des parties colorées sur une épaisseur de quelques millimètres. Suture de la dure-mère. Tampon de gaze iodoformée. Suites sans troubles. Au bout de 15 jours, la jambe un peu parésiée est notablement mieux.

Au bout de trois semaines, contractures à nouveau dans la jambe gauche, puis quatre semaines après, attaque épileptique commençant par contractures dans la jambe gauche. Les attaques deviennent plus fréquentes. Il y en a 15 jusqu'en août 1892.

L'examen microscopique de la substance cérébrale enlevée montre qu'elle est absolument normale.

Le malade est examiné par le professeur Vierords en novembre 1892. Après une observation de quelques jours, on acquiert la conviction d'une tumeur cérébrale dans le centre ovale au-dessous du foyer de la jambe et du bras, et le

malade est admis à la clinique chirurgicale, le 3 décembre 1892, pour une opération. Du 7 novembre au 3 décembre, il n'y a pas eu d'attaques, toutefois le malade se plaint d'une céphalée violente. Diplopie. Etranglement papillaire.

Etat présent, 6 décembre 1892.

Assez bon état général. Poids : 102 livres. Muqueuses anémiées. Pas d'œdème ni adénopathie.

Le sensorium est net, le malade se plaint de céphalée violente frontale. On voit sur le crâne la cicatrice de l'ancienne opération qui est douloureuse. En percutant le centre de cette région, on provoque une contracture aiguë dans le territoire du facial gauche, dans le bras et la jambe gauche. Pas de troubles des sensations. Langue droite. Bouche sèche. Parole claire et bonne.

Examen des yeux. — Pas de troubles moteurs ; possibilité d'accommodation, acuité normale ; les deux papilles sont brouillées et pâles. Paupières retrécies, veines dilatées. Troubles plus prononcés à gauche.

Amaigrissement du bras et de la jambe gauche. Faiblesse de la main droite. Réflexes moins prononcés à gauche.

Opération 1er mars 1893 par Czerny.

Incision en fer à cheval à base inférieure dans la région frontale droite.

L'ouverture d'une portion du crâne met à nu une tumeur bien limitée dont l'ablation fut pratiquée en partie avec la curette tranchante, en partie avec les doigts en deux portions. L'ensemble de la tumeur est grosse comme le poing et pèse 205 grammes.

Tamponnement. Sutures à la soie. Drainage. Durée de 'opération 2 heures.

Examen microscopique : tuberculose solitaire du cerveau. Pas de bacilles tuberculeux.

Suites. — Température 36°,8, P. 100. Céphalée. Névralgies dentaires. Pas de paralysie, ni de troubles sensibles. Sensorium intact. Miction spontanée. Amélioration de la céphalée. Le 2 mars, vision améliorée. Meilleur état général, bon appétit.

Le malade se lève le 22. L'amélioration s'est de plus en plus prononcée.

L'acuité visuelle est augmentée.

L'amélioration se poursuit ainsi graduellement, deux attaques épileptiques le 25 septembre 1893 et le 31 octobre 1893 avec perte de connaissance peu marquée, et contracture du bras gauche. Pas d'attaque en novembre et décembre. L'examen ophtalmoscopique montre qu'il n'y a pas d'augmentation de l'atrophie, pas d'étranglement papillaire, et une amélioration de l'acuité visuelle. L'état psychique et somatique est beaucoup amélioré.

20. — Gliosarcome du lobe pariétal. Trépanation. Mort. Par Czerny (cité par Bernhardt Beek (*Beitrage f. Kl Chir.*, 1894).

Jeune garçon, 3 ans 1/2. Pas d'antécédents héréditaires. Accouchement pénible en raison du volume extraordinaire de la tête de l'enfant. A 2 ans 1/2 à la suite d'une vive frayeur l'enfant perdit brusquement l'usage de la parole

et pâlit. Pas de perte de connaissance. Au bout de deux jours, même attaque. Quelques jours après des convulsions généralisées se manifestèrent, avec perte de connaissance et vomissements. Les troubles du langage se répétèrent et durèrent six semaines. En janvier 1893, paralysie droite. Durée trois semaines. Bientôt céphalée. Depuis un an, émission involontaire d'urine. Aucune altération sensorielle. Bientôt apparaissent sur le côté gauche du crâne deux tuméfactions hémisphériques. Troubles de la papille plus prononcés à droite. La moitié droite du champ visuel ne semble pas percevoir les sensations lumineuses. Langage difficile. Atrophie du bras droit.

Diagnostic. — Gliosarcome dans la région des circonvolutions frontales gauches avec extension aux parois crâniennes.

Opération. — 22 juin 1893. Chloroforme. Ablation de la tumeur. Poids 220 grammes. Durée une heure et quart. Une heure après l'opération l'enfant se réveille, demandant à boire. Il n'éprouve plus de maux de tête. La température est entre 37° et 37°,3. Pouls de 140 à 160. Les jours suivants amélioration persistante.

26 juin. — L'enfant est pris subitement vers la fin de la nuit d'une inquiétude particulière, de douleurs dans la tête.

Le pansement fut défait et en présence des signes de compression, on fit une ponction dans la direction du ventricule latéral, d'où on retira beaucoup de sérosité claire. Quelques heures après l'enfant mourait au milieu des phénomènes de collapsus.

Diagnostic anatomique. — Gliosarcome occupant la région des circonvolutions frontales avec extension au ventricule latéral. Méningite basilaire et spinale. Métastases dans la queue de cheval.

21. — Foyer de méningo-encéphalite (Demons, de Bordeaux, avril 1885).

Mécanicien, 39 ans, chute au fond d'un puits ; à la suite, pendant plusieurs mois, symptômes cérébraux graves et paralysie incomplète du membre supérieur gauche et inférieur droit.

Il ne restait plus que parésie du membre inférieur droit et à gauche diminution de l'ouïe et perte du sens du tact dans la main.

Deux ans après, brusquement accès d'épilepsie partielle, puis hémiplégie gauche.

Sur le côté droit de la tête, ni cicatrice, ni saillie, ni dépression, ni douleur spontanée ou provoquée ; sur le côté gauche, en arrière de bosse pariétale, dépression à bords lisses et indolores, de la largeur d'une pièce de 5 francs.

Opération. — Ayant pour but de mettre à découvert les circonvolutions motrices du côté droit. Après incision des téguments au niveau de la partie moyenne du sillon de Rolando, on trouva une fracture linéaire de 3 centimètres de longueur ; l'ouverture du crâne au même niveau montra un foyer de méningo-encéphalite. On enleva les parties altérées, comprenant les méninges et l'écorce cérébrale. Opération faite antiseptiquement.

Quelques heures après, un seul accès épileptiforme léger

Un mois plus tard, plaie cicatrisée, paralysie disparue, malade guéri.

Persistance de parésie légère du membre inférieur droit, de perte du tact de main gauche et de diminution d'ouïe du même côté.

Deux ans après, la situation n'a pas changé.

L'opéré a repris ses anciennes occupations, ses facultés intellectuelles sont intactes, sa santé générale est parfaite.

La cicatrice est fibreuse, indolore ; les battements du cerveau ne sont pas perçus.

22. — Kyste sous-cortical de la partie inférieure de la circonvolution pariétale ascendante gauche. Opération. Guérison, par Th. Diller et Buchanan (*Am. J. of med. Sc.*, 1893, t. 2, p. 14).

J. P..., 34 ans. Pas d'infection syphilitique. Pas de tuberculose dans l'hérédité.

Antécédents personnels. — Coup reçu sur la tête en 1892

Le premier trouble noté fut une difficulté de parole.

Il ne peut articuler certains mots dont il a la compréhension.

Bientôt parésie droite du visage, puis dans le bras.

En juillet 1892. — Vomissements et céphalée frontale gauche qui va en augmentant surtout la nuit. Vertige.

Convulsions peu après dans la face et le bras droit.

Durée 6 minutes. Conservation de la connaissance pendant les attaques.

Ces différents symptômes vont en augmentant de fre-

quence et d'intensité jusqu'à son entrée à l'hôpital en août 1892.

État actuel. — Cicatrice ancienne au niveau de la région rolandique gauche.

Troubles moteurs, parésie du bras droit et de la face à droite. Pas de paralysie des muscles externes de l'œil.

Troubles de la sensibilité peu marqués.

Pas de troubles du sens musculaire.

Aphasie partielle.

Mémoire, perception et jugement sains.

Opération. — Par le Dr Buchanan.

La veille on marque le point que l'on veut trépaner au niveau du pied de la frontale ascendante.

L'hémostase est faite avec trois tours de tube de caoutchouc. Après avoir fait un large lambeau et enlevé un large fragment osseux, on aperçoit la dure-mère normale mais sans battements ; on taille un lambeau de la dure-mère qu'on relève. La substance cérébrale paraissait normale mais ne présentait pas de battements.

Les centres moteurs sont déterminés par l'électricité deux premières ponctions à l'aiguille sont faites sans résul tat, une troisième donne un liquide clair. Incision suffisante pour admettre l'index à une profondeur de un centimètre à peu près on trouve une cavité à parois lisses. Lavage à l'eau distillée et drainage.

Suture de la dure-mère au catgut et du cuir chevelu au fil d'argent. Guérison sans incident.

Résultat. — Le malade remuait difficilement son bras

après l'opération. Il dut attendre plus d'un mois des mouvements de sa main et de ses doigts. A ce moment le courant faradique parut les ramener. L'amélioration de l'aphonie et de la parésie faciale a été moins marquée. La santé générale est bonne, la céphalalgie, le vertige, les vomissements ont disparu.

Le second jour après l'opération se montra un spasme de tout le bras droit et pendant les trois premières semaines il eut huit ou dix attaques semblables. Les cinq premières limitées au bras, à l'avant-bras et à la main, puis se limitant ensuite à l'avant-bras et à la main, puis enfin au pouce seul.

Le 27 septembre.— Après la première séance d'électrisation il eut une attaque généralisée; il ne perdit pas connaissance comme cela lui arrivait dans ses attaques antérieures. Depuis cette grande attaque qui fut la dernière, il n'eut plus que quelques spasmes de peu d'importance (13 février 1893).

23. — Kyste séreux congénital du cerveau. Guérison. Doyen (Congrès français de chirurgie, 1891).

Homme, 16 ans. A 7 ans, troubles cérébraux légers, absence de vertiges, parésie des membres gauches : diminution progressive du champ visuel à droite. Bientôt une voussure crânienne se dessina au niveau de l'écaille du temporal droit, exactement au-dessus du conduit auditif externe.

Bientôt accentuation. Torpeur intellectuelle, crises épi-

leptiformes, perte unilatérale de la vision, trouble de la motilité à gauche, aucun trouble de la sensibilité.

Diagnostic. — Syphilis héréditaire, ayant déterminé la formation d'une exostose latérale de la voûte crânienne et d'une tumeur analogue de la base comprimant le nerf optique, d'où névrite optique. Et cependant on ne trouvait pas d'antécédents syphilitiques. Traitement ioduré.

A l'examen, la saillie semblait amincie à son point le plus saillant. Crépitation parcheminée. A l'auscultation pas de souffle vasculaire. Doyen combat la lésion de la base, et après discussion du diagnostic arrive à la conclusion de tumeur kystique du cerveau.

Opération. — 5 novembre 1889. On arrive après trépanation sur le cerveau ; une ponction capillaire retire un liquide séreux, qui chauffé laisse déposer un coagulum albumineux considérable. Doyen croit à un kyste congénital sous-cortical du bloc frontal gauche. Il pratique l'incision en croix et au thermo-cautère de la substance cérébrale ; issue à flot du liquide kystique (1/3 de litre) ; dans la cavité flotte une membrane tenue, qu'on ne peut extraire à cause de sa vascularité ; deux drains à demeure. Comme le cerveau saignait les drains sont enlevés le lendemain ; la partie se remplit et les accidents reparaissent ; le sixième jour, le drain fut introduit de nouveau et la tête, inclinée sur un bassin, vidée aussi complètement que possible ; évacuation tous les trois ou quatre jours ; le drain est placé à demeure vers la sixième semaine, puis définitivement enlevé au bout de dix jours.

Résultat opératoire. — Au moment où M. Doyen présente le cas au congrès de chirurgie en avril 1891, il y a dix-huit mois que la guérison se maintient. L'œil droit reste insensible à la lumière. Intelligence très développée, motilité très bonne, le malade fait de la bicyclette. Voussure crânienne encore apparente.

24. — Tumeur cérébrale. Extirpation par Dunin (*Neurologisches Centralblatt*, 1890, p. 507).

Homme présentant le tableau clinique de l'épilepsie jacksonnienne corticale. Hémiplégie et aphasie complète. Troubles de la sensibilité et légère ataxie.

Traitement antisyphilitique sans résultat. Trépanation et ablation d'une tumeur de la circonvolution frontale antérieure gauche.

Amélioration. Il sort guéri deux mois après l'opération. Deux mois plus tard il meurt subitement. L'autopsie montra la présence de kystes hémorrhagiques liés à l'existence d'un gliome de la frontale ascendante.

25. — Gliome du cerveau. Trépanation, par Erb (*Archiv. für Psych.* 1892, t. XXIV). Statistique Chipault, cas 33, p. 340.

Homme 44 ans, atteint d'un gliome hémorrhagique de la région rolandique droite.

Opération. — Le 21 décembre 1890, Czerny enlève à la

curette une première fois la tumeur ; guérison ; neuf mois après, récidive ; deuxième opération, on dut creuser un large trou dans la substance cérébrale ; la tumeur avait récidivé sous la forme kystique.

Deuxième récidive et mort.

26.— Traumatisme crânien. Arrêt de développement des membres du côté droit. Kyste du cerveau. Trépanation. Guérison. A. Felkin.

Jeune fille, 17 ans. Dans son enfance, traumatisme de la tête ; à sa suite, arrêt de développement du bras et de la jambe droits. Légère dépression crânienne au niveau de la zône motrice gauche. Opération par Hare. Deux couronnes de trépan sont appliquées sur un ancien cal de fracture et mettent à découvert un kyste qui comprimait le cerveau sans que la dure-mère fût malade. Guérison de la plaie par première intention.

Le point intéressant est l'amélioration qui se produisit au point de vue de la motilité.

Pour la première fois, l'enfant put faire mouvoir l'avant-bras.

27. — Tumeur cérébrale. Aphasie. Paralysies. Attaques épileptiformes. Trépanation. Récidive. Mort. Fischer (de Breslau). Communication au Congrès allemand de chirurgie, 1889.

Homme. Début à 37 ans par vertiges suivis d'une attaque épileptiforme, puis paralysie du bras droit et violente cé-

phalalgie à gauche; plus tard, aphasie et parésie du membre inférieur droit.

Trépanation au niveau de la frontale ascendante. Pas de trace de tumeur : malgré cela, amélioration notable.

Quelque temps après, retour plus intense des symptômes ; paralysie motrice à droite (bras et jambe), aphasie, épilepsie jacksonnienne, céphalée très violente.

Seconde intervention après réouverture de la cicatrice, apparition d'une masse rouge, conique, se prolongeant à droite dans le cerveau, et qui fut autant que possible enlevée avec les doigts. Hémorrhagie abondante. Pansement avec gaze iodoformée et bandage compressif.

Amélioration des accidents. Au bout de deux mois, une tumeur fit saillie à travers la plaie du trépan ; la mort arriva peu après.

L'autopsie montra que la récidive était partie de la dure-mère.

28.— Sarcôme du centre des mouvements de l'index. Epilepsie jacksonnienne. Trépanation. Ablation. Amélioration de tous les symptômea ; rechute par récidive probable du néoplasme. J. Frank et A. Church, *American Journal of. med. sc.*, juillet 1890.

Homme, 39 ans. En juillet 1888, tombe pendant son travail et perd connaissance, pendant une demi-heure, puis sommeil profond d'une heure. Au réveil, malade remis. Depuis lors, chaque semaine une ou deux attaques convulsives : aura douloureuse dans l'index droit qui se contracture puis main, avant bras et bras se prennent successivement;

l'extrémité supérieure droite se fléchit et est animée de rapides mouvements cloniques, le tronc est envahi à son tour et à ce moment le malade perd connaissance et tombe. Les mouvements cloniques se généralisent alors sans qu'il y ait de période tonique, il y a émission involontaire d'urines et morsure de la langue. L'attaque dure 15 minutes environ ; puis sommeil stertoreux pendant une heure et à son réveil, le malade a repris connaissance; il subsiste un certain degré de parésie du côté droit avec exagération des réflexes.

En janvier 1889, persistance des attaques, céphalée frontale constante, percussion de la tête douloureuse à gauche.

Opération. — Met à découvert, centre des mouvements de l'index, juste en avant de ce centre, tumeur qu'on enlève sur une largeur d'à peu près une pièce de 5 francs et une profondeur de 1/2 centimètre.

Il s'agissait d'un sarcome.

Le lendemain de l'opération, paralysie de la main droite et parésie du côté droit. Le malade ne peut répondre aux questions qu'on lui pose, mais répète les mots entendus.

Déviation de la langue à droite.

Quatre semaines après l'opération, aphasie moins nette, tendance à contracture du côté droit. Sphincters vésicaux et anaux fonctionnent mal.

Un mois après l'opération, seconde intervention à cause d'écoulement de pus et de parcelles osseuses par la plaie.

La dure-mère incisée, il s'écoule environ deux cuillerées de pus, l'index est introduit dans la plaie sur une longueur de six centimètres dans la direction du corps du sphénoïde sans qu'on puisse diagnostiquer si ventricules

envahis ou non ; trois mois et demi après opération, nouvelle attaque d'épilepsie ; les attaques se renouvellent tous les dix jours.

Le malade présente une légère parésie de la main droite, et des bras, et est en somme en très bon état. Le Dr Frank dit qu'il a soigné ce malade jusqu'en juillet 1892. Les attaques étaient alors deux ou trois fois moins fréquentes, la douleur dans la jambe et les bras avait entièrement disparu ; le sujet était devenu vigoureux et bien musclé.

29. — Gliosarcôme. Trépanation incomplète. Mort par Furstner (*Arch f. Psichiatrie*, 1892, t. XXIV). Statistique Chipault, page, 343, cas 40.

Femme 35 ans. Gliosarcôme diffus de l'hémisphère gauche.

On ne peut enlever toute la tumeur qui fut trouvée.

Mort.

30. — Excision d'une tumeur du cerveau. Richmann Godlee. *The Lancet*, 20 décembre 1884.

Jeune homme, 25 ans, vient consulter Bennett pour paralysie du bras gauche.

A cette époque, coup d'une pièce de bois sur le côté gauche de la tête ; put continuer ses occupations et sauf des maux de tête resta bien pendant un an. Alors, légers tiraillements dans le côté gauche de face et de langue, augmen-

tant graduellement et présentant paroxysmes à intervalles irréguliers. Peu après, accès commençant par sensation dans côté gauche de face et de langue, se propageant dans bras et jambe gauche et aboutissant à convulsions générales et perte de connaissance.

Pendant deux ans et demi, malgré santé générale bonne, sujet journellement au retour d'accès dans côté gauche de face, sans perte de connaissance. Des attaques avec perte de connaissance survenaient à peu près tous les mois.

Il y a six mois, tiraillements spasmodiques dans main et bras gauches, alternant journellement avec ceux de la face, les deux surviennent rarement à la fois. Depuis, parésie progressive des membres supérieurs gauches, puis tiraillements dans jambe gauche et paupière gauche sous forme d'accès, plusieurs fois par jour. Tout récemment, membre inférieur gauche affaibli ; malade marche en boîtant.

Santé générale robuste, intelligence normale. Rien d'anormal sur le crâne ; une forte pression semble déterminer de la sensibilité sur partie postérieure de région pariétale, un peu à gauche de ligne médiane, mouvements des pupilles et des paupières normaux : double névrite optique plus marquée à droite, vision normale. Légère paralysie faciale gauche ; langue s'incline légèrement à gauche. Articulation naturelle, audition normale, parfois moins aiguë à droite.

Paralysie complète des doigts et du poignet gauches, mouvements très limités du coude et de l'épaule. Membre inférieur faible ; boîterie en traînant bout du pied.

Excitabilité mécanique des muscles et réflexes plus mar-

qués du côté gauche. Sensibilité cutanée et musculaire normale.

Violents paroxysmes de douleurs lancinantes dans la tête provoquant presque le délire. Crises de vomissements incoercibles durant plusieurs jours et empêchant l'alimentation. Epilepsie jacksonnienne.

Diagnostic. — Tumeur cérébrale, d'un volume limité, siégeant dans le tiers supérieur de scissure de Rolando, produisant destruction du centre de la main et irritant les centres de la jambe, de la face et des paupières.

Opération le 25 novembre faite par Godlee : Ablation par le trépan d'une pièce triangulaire d'os au niveau de scissure de Rolando, incision de dure-mère, écorce du cerveau ne présente pas de tumeur visible. Circonvolution frontale ascendante paraît un peu distendue. Une incision d'un pouce de long dans la substance grise, suivant la direction des vaissaux sanguins, découvre à un quart de pouce de profondeur, une tumeur dont la surface était distincte de la substance cérébrale et qui fut facilement énuclée, gliome dur, du volume d'une noix. Hémorrhagie arrêtée au moyen du galvano-cautère. Plaie du cuir chevelu suturée.

Jusqu'au 15 décembre, conditions générales très satisfaisantes ; intelligence conservée, disparition des douleurs, des vomissements, des convulsions. Toutes les fonctions normales.

Plus tard, séparation des lambeaux du cuir chevelu par hernie du cerveau qui atteignit un volume considérable ; puis fièvre et méningo encéphalite qui amena la mort.

Pas de shock nerveux pendant ou après l'opération. Godlee considère que les accidents inflammatoires sont le ésultat d'une asepsie imparfaite.

31. — Gommes cérébrales opérées par Harrison (*British médical Journal*, 1893, t. II, p. 1308).

Observation I

Gomme enlevée. Guérison.

Observation II

32. — Gomme enlevée. Mort de gâtisme.

Remarque. — Pas de détails cliniques ou opératoires Observations citées dans une discussion sur le traitement des tumeurs cérébrales à la séance de *British Médic. Assoc.* de Newcastle, section de Chirurgie, août 1893.

33. — (Résumée). Tumeur du cerveau. Trépanation et ablation. Mort. Hirschfelder (de San Francisco). *Pacific med. and surg. Journal*, avril 1886.

Homme, 32 ans, depuis 18 mois, céphalalgie dans la première moitié du jour et étourdissements dans la soirée.

Bientôt, il perdit progressivement, mais lentement, tout

pouvoir dans le bras et la jambe gauche. Diminution progressive, puis perte complète de la vue.

Attaques épileptiformes, se présentent irrégulièrement accompagnées de céphalalgie et de spasmes dans ses muscles du côté gauche. Pli naso-labial gauche oblitéré, commissure buccale tombante.

Parésie des deux extrémités supérieures, perte considérable du pouvoir musculaire dans la main gauche, perte du sens musculaire dans le bras gauche, affaiblissement dans la jambe du même côté.

Sensibilité diminuée dans l'aire innervée par le trijumeau gauche. Réflexe patellaire augmenté surtout à gauche. Vacillements dans la station debout les yeux fermés. Névrite optique avec atrophie, l'œil gauche plus atteint que le droit et présentant dans la macula des traces de pigmentations noirâtres.

Céphalalgie, vertige, vomissements, paralysie unilatérale et atrophie des nerfs optiques indiquaient un néoplasme intra-crânien ; les attaques épileptiformes sans perte de connaissance indiquaient un siège cortical. Il semblait évident que ce fût le centre des mouvements de la face et peut-être aussi ceux du bras et de la jambe qui fussent affectés dans l'hémisphère droit. Comme la zône sensitive siège dans le lobe pariétal, il était à supposer que le néoplasme siégeait surtout vers la partie moyenne de la circonvolution post-centrale.

Opération. — Application de trois couronnes de trépan et sous la dure-mère on trouve un gliome dont les dimensions excédaient un pouce et demi. Il fut enlevé avec difficulté à cause de son adhérence au tissu sain qui l'en-

tourait. Les symptômes furent légèrement améliorés mais le malade mourut le septième jour.

34. — Hirschfelder and Morsa. *Gliom of the motric zone. Lancet*, 1885, I, 13.

Homme, 33 ans. En août 1884, douleurs occipitales et vertige, puis la vue diminua, la jambe gauche s'affaiblit ensuite, ce fut le bras gauche, puis attaques épileptiformes et spasmes du côté gauche de la face et dans la jambe gauche.

En février 1886, fréquentes convulsions à gauche commençant par le bras, hémiplégie gauche avec perte du sens musculaire dans le bras gauche, anesthésie du côté gauche de la face, symptômes généraux d'une tumeur cérébrale.

Diagnostic : tumeur de la partie moyenne de la pariétale ascendante.

Trépanation le 15 février 1886 par le Dr Morse. Os épais. Dure-mère tendue et blanche. Quand elle eut été divisée le cerveau fit hernie ; il était hémorrhagique et gliomateux ; la tumeur qui avait deux centimètres et demi de diamètre fut excisée en partie et sa séparation d'avec le tissu cérébral sain fut très difficile. Le malade surmonta le shock opératoire, mais l'hémiplégie persista. La plaie s'infecta ; le tissu cérébral autour de la tumeur se ramollit et la mort survint le 23 février.

35. — Ablation d'un gliome. Horsley. 27 septembre 1886.

Garçon. 8 ans. Violente céphalalgie. Accès épileptiforme débutant dans l'épaule gauche. Un mois après, hémiplégie complète gauche, état demi-comateux.

Diagnostic : tumeur de l'écorce à la partie du centre du bras, dans l'hémisphère droit.

Depuis dix jours avant l'opération, état demi-comateux, paralysie complète du bras et de la jambe gauche.

Opération : 27 septembre 1886. Couronne de trépan au-dessus du centre du bras. Ablation d'un gliome pesant 140 grammes, ayant 76 millimètres de long, 63 de large et 51 d'épaisseur. Pansement phéniqué. Drain enlevé le deuxième jour. Réunion immédiate presque partout, une faible portion de la plaie se rouvrit le huitième jour, resta ouverte pendant 30 et laissa écouler une grande quantité de liquide séreux et clair.

Amélioration considérable de l'état général, l'état mental était encore parfait trois mois après.

Amélioration considérable graduelle ; le malade peut marcher avec un aide deux mois et demi après l'opération.

Aucune crise après l'opération. Au bout de trois mois, récidive ; mort 18 mars 1887, six mois après opération.

36. — Gliome du cerveau. Ablation, Amélioraton par Horsley (*British médical J.*, 1893. Tome II). Statistique Chipault, page 345. Cas. 50.

Homme, 37 ans, Gliome du centre du bras, à gauche. Ablation de la tumeur. Amélioration suivie quatre mois.

37. — Tubercule du cerveau. Ablation. Mort par Horsley. *Brit. Med. Journal*, 1887, p. 864. t. I.

J. B..., 18 ans.

Présente comme symptômes :

Vomissements, névrite optique ; faiblesse progressive de tous les membres surtout du bras gauche et de la jambe ; attaques convulsives avec rotation de la tête et des yeux à droite.

Etat mental bon.

Diagnostic. — Tumeur du lobe droit du cerveau.

Opération. — 17 décembre 1886. Trépanation du lobe droit du cerveau ; ablation d'un tubercule pesant 7 drachmes.

Résultat, mort 19 heures après l'opération, ayant partiellement repris connaissance. A l'autopsie tuberculose généralisée.

38. — Ablation d'une lésion cicatricielle de la zone motrice. Horsley 25 mai 1886.

Homme, 32 ans. A 15 ans, accès épileptiformes intermittents.

A 17 ans, fracture en éclats avec enfoncement et perte de substance cérébrale. Fragments osseux furent enlevés et plaie guérit après suppuration et malgré hernie du cerveau. Hémiplégie et paralysie consécutive à droite disparue au bout de sept semaines. En 1885, dans le service des Drs Jackson et Ferrier, il eut 2870 accès dans l'espace des treize premiers jours. A sa sortie de l'hôpital, il resta sept semaines sans attaques ; à la fin de cette période, elles revinrent, et pendant trois jours avant sa seconde entrée à l'hôpital, il se trouvait de nouveau en état de mal.

Etat actuel. — Sur le côté gauche du sommet de la tête, derrière la terminaison postérieure du sillon frontal supérieur (au niveau du tiers supérieur de la frontale ascendante) se trouvait une cicatrice carrée au centre de laquelle on pouvait apercevoir l'absence de l'os qui formait une ouverture ovale dans le crâne, dont le grand diamètre, parallèle à la suture sagittale, avait à peu près 25 millimètres. Pression sur la cicatrice toujours douloureuse, surtout pendant les accès. Ceux-ci, survenant toujours par séries, commençaient habituellement dans le membre

inférieur droit, d'autres fois, dans les deux membres droits.

Malade nettement hémiplégique, même dix jours après la dernière attaque. Puis, les mouvements étaient possibles, mais avec moins de force que le côté gauche.

Sensibilité intacte, réflexes superficiels et profonds exagérés dans les deux membres droits.

Opération. — Ablation de l'os autour de l'ancienne fracture. Dure-mère relevée avec le lambeau ; cicatrice du cerveau très vasculaire, de couleur rouge, d'à peu près rois centimètres de long et deux de large.

Membrane couvrant la partie avoisinante du cerveau très opaque ; cerveau un peu plus jaunâtre que normalement. La cicatrice à peu près à un demi-centimètre de la surface cérébrale avoisinante fut incisée sur une profondeur de deux centimètres.

Le tissu cicatriciel pénétrait au-dessous des fibres de la circonvolution marginale de quelques millimètres dans la couronne rayonnante. Cette portion fut aussi enlevée et la plaie fermée. En enlevant la substance cérébrale, on dut lier trois grosses veines venant du centre du membre supérieur parce qu'elles traversaient la cicatrice.

Pansement antiseptique, drain enlevé le second jour.

Réunion immédiate ; plaie guérie en une semaine.

Température maxima 37°,7. Après l'opération, le malade fut d'abord complètement paralysé des doigts du membre supérieur droit ; de plus, il y avait une grande flexion du poignet ; l'avant-bras était en supination. Il y

eut encore perte de sensibilité tactile du dos de deux phalanges des doigts.

Cette paralysie sensitive et motrice avait disparu graduellement à la fin du second mois.

Jusqu'en avril 1887, le malade n'a pas eu d'attaque.

Remarque. — *Horsley m'a déclaré cette année (août 1895), qu'il avait revu son malade sept ans après l'opération et qu'il était complètement guéri.*

39. — Ablation d'une masse connective de la zône motrice (Horsley, 13 juillet 1886).

Homme, 24 ans. Antécédents : a eu une otite moyenne.

A 5 ans, la flèche d'une voiture lui tomba sur la tête, légère blessure et légère fracture. A 13 ans, coup de pied de cheval au même endroit. Trois mois après, attaques toutes les trois semaines.

Etat actuel. — Malade grand, fort ; nombreuses cicatrices sur la tête dues à des chutes. Cicatrice et légère dépression produite par une fracture à l'angle supérieur et antérieur du pariétal gauche, près de la ligne médiane.

Cicatrice et cuir chevelu environnant, très sensibles à la pression. En ce point, souvent maux de tête très violents s'exagérant, ainsi que la sensibilité à l'approche des attaques. Hémianesthésie droite, presque complète.

Diagnostic. — Lésion située dans le tiers supérieur de la

circonvolution frontale supérieure (au-dessous de la cicatrice).

Operation. — Trépanation près de la dépression gauche; la table interne de l'os a été brisée en éclats, formant une couronne dure autour de l'orifice interne de l'ouverture du crâne, qui est remplie de tissu cicatriciel.

La dure-mère avait été déchirée par fracture et un fragment d'os avait été projeté dans une cavité du cerveau. Ablation des fragments osseux, puis dure-mère incisée, on trouva la cavité cunéiforme de 1 à 5 centimètres de profondeur sur un centimètre de large, remplie de tissu connectif lâche. Elle fut enlevée au moyen d'une incision circulaire faite à la distance de 5 millimètres.

Réunion immédiate complète en trois jours. Enlèvement du drain le deuxième jour. Température maxima 39°. Une semaine après l'opération, parésie dans tout le membre inférieur droit et la main. Parésie disparue en août.

Depuis l'opération jusqu'en avril 1887, trois accès de petit mal.

Remarque. — *Je tiens de la bouche d'Horsley (août* 1895), *que huit ans après, le malade reste guéri avec un accès de petit mal par an.*

40. — Ablation d'une lésion cicatricielle. Horsley, 8 novembre 1886.

Homme, 37 ans. Coup sur la tête à l'âge de 14 à 15 ans. Premier accès 4 ans plus tard. Malade très borné, moral très affaibli. Parésie du doigt et de la jambe droite, particulièrement du gros orteil; parésie sensitive et motrice.

Diagnostic. — Lésion cicatricielle dans le centre moteur du gros orteil.

Opération. — 8 novembre 1886. — Couronne de trépan au niveau du centre présumé. Os normal. Excision de la dure-mère montre large cicatrice kystique ancienne du cortex. Excision incomplète de la lésion à cause de l'état de collapsus du malade.

Pansement phéniqué, drain supprimé le lendemain. Réunion immédiate. Température maxima 37°7.

Amélioration considérable d'état général et mental; paralysie motrice diminuée dans le membre supérieur, stationnaire dans le membre inférieur. Paralysie sensorielle considérablement amendée. Quatre accès le lendemain d'opération; deux le sixième jour; une petite attaque la semaine suivante sans perte de connaissance.

(*Horsley m'a dit que le malade vit encore dans un asile avec quelques attaques*) *Août* 1895.

41. — (Résumée). Attaques épileptiformes débutant par le pouce. Monoplégie brachiale. Trépanation : ablation d'une tumeur tuberculeuse. Guérison. Dr Horsley. *British med. Journal* 1886 Rapportée in *Arch. de Neurologie*, 1886,

Thomas N..., 22 ans, a eu plusieurs pleurésies ; tante morte phthisique.

Début en janvier 1884 : crampes dans le pouce et l'index gauches, consistant en une opposition clonique de ces doigts et se répétant deux fois par jour pendant trois mois.

En mars 1884. — Première attaque grave, spasme s'étend au bras et le malade tombe. Puis survient une série de rémissions, interrompues par attaques isolées.

Nature des attaques : début par opposition spasmodique de pouce et index gauche, puis flexion classique du poignet, du coude et de l'épaule, contraction de la face et perte de connaissance. Main et yeux tournés à gauche, membre inférieur gauche élevé. Puis membres inférieur et supérieur droit envahis successivement. Souvent après l'attaque, membre supérieur gauche paralysé. Souvent le pouce du malade commençait à se contracturer, l'attaque était arrêtée en étendant le pouce ou en appliquant une ligature. Plus tard, attaques commençant souvent par la face.

Etat actuel. — Force de main gauche : 45 ; de main droite : 85 Mouvements de main gauche conservés ; pouce souvent rigide.

Perte du sens musculaire dans le pouce gauche. Réflexes profonds exagérés dans le membre supérieur gauche. Douleur de tête violente à l'occiput et dans la région pariétale droite.

Diagnostic. — Lésion irritative de nature inconnue au niveau du centre du pouce; c'est-à-dire à l'union du tiers inférieur avec le tiers moyen des circonvolutions ascendantes.

Opération le 22 juin 1886. — Le siège de la lésion déterminé par mensuration, on enlève par le trépan une large rondelle osseuse. La dure-mère sectionnée, on vit une tumeur siégeant au-dessous d'elle et adhérente. La tumeur faisait une saillie de 3 millimètres à la surface du cerveau, elle était très dure. Elle était large de 12 millimètres; le tissu cérébral voisin était sombre et livide, il fut enlevé aussi sur une étendue de 12 millimètres. Cette manière de faire était justifiée en ce que la tumeur s'étendait loin sous l'écorce. Le centre de la région du pouce fut enlevé par excision. Ligature de nombreux vaisseaux. Guérison rapide de la plaie, malgré un œdème considérable du cuir chevelu, dû à l'irritation causée par l'emploi du pansement phéniqué. Le jour suivant : parésie de la face à gauche, paralysie complète du membre supérieur gauche, y compris l'épaule. Hémianesthésie gauche ; perte du sens musculaire dans le bras gauche. Depuis, paralysie améliorée, quoique légère différence dans la force de pression des deux mains. Tumeur de nature tuberculeuse.

Remarque. — *En août* 1895, *j'ai recueilli de M. Horsley les renseignements suivants sur ce malade.*

Un mois après l'opération, disparition de la paralysie. Les mouvements du pouce sont conservés, quoique un peu affaiblis.

Six ans après, le malade rentre à l'hôpital avec tuberculose des vertèbres dorsales et un commencement de paraplégie, dont il guérit par le traitement ordinaire.

Dix-huit mois après, épididymite tuberculeuse, infection tuberculeuse des reins. Mort.

42. — Tumeur cérébrale. Trépanation. Amélioration par Jaboulay (de Lyon) (*Archives provinciales de chirurgie*, 1893).

Homme, 32 ans. Céphalée gauche. Convulsions épileptiformes. Parésie de la face et du membre supérieur à droite, parfois perte de connaissance.

Opération. — Trépanation vers le centre du facial inférieur et au-dessus de lui. On trouve une tumeur d'un blanc jaunâtre ayant refoulé et ramolli les circonvolutions du lobe frontal. Tumeur excisée, masse volante réappliquée. Quinze jours après seconde opération pour enlever d'autres masses jaunes et dures.

Résultats. — Le malade a été suivi pendant six mois : diminution de la céphalée et des crises qui deviennent rares. Hernie cérébrale. Il était devenu aphasique après

la seconde opération, et a récupéré peu à peu la parole, elle est seulement lente.

43. — Tumeur du cerveau par Jones et Moore, cité par Sackard *in Sajou's Journal of the univ. med. Sc.*. 1891, t. III. A. 7.

Homme de 44 ans, ayant eu une attaque d'hémiplégie droite suivie de convulsions, et deux ans après deuxième attaque d'hémiplégie.

Opération. — Trépanation sur la scissure de Rolando à gauche. Ablation.

Résultats. — L'hémiplégie persiste dix-sept jours puis tout disparut et la guérison complète s'en suivit.

44. — Endothéliome du sillon de Rolando. — Guérison, par Kapeler (*Deut. Zeit. f. Chir.* 1895).

Homme 43 ans. Pas de syphilis antérieure. En automne 1893, pour la première fois il s'aperçoit d'une certaine faiblesse du bras et de la jambe gauche, qui aboutit bientôt à une véritable parésie.

15 janvier 1894, première attaque épileptiforme avec perte de connaissance. A la suite douleurs qui partant du bras s'irradiaient jusque dans les doigts. Il s'établit en même temps une parésie de la jambe et du bras droit, qui dura plusieurs heures.

Depuis les attaques se sont renouvelées fréquemment. Céphalée constante.

Diagnostic. — Tumeur probable occupant la zône motrice gauche.

Operation. — Trépanation. Mise à nu d'une tumeur occupant la partie supérieure de la scissure de Rolando, ayant la grosseur d'un œuf de poule. Un pédicule en forme de bride la retient à la pie-mère et à la substance cérébrale. On l'enlève facilement avec son pédicule sans avoir besoin d'aucun instrument.

La cavité qui subsiste est tapissée par la pie-mère.

Tamponnement à la gaze. Ce lambeau osseux et cutané est remis en place.

Histologie. — Endothéliome cérébral.

Résultat opératoire. — Guérison complète. Plus d'attaques, plus de céphalalgie. La paralysie de la jambe droite bien qu'encore existante est très améliorée.

45. — Gliome diffus. — Trépanation. — Mort, par Keen (*American J. of med. Sc.* 1890. T. II).

Homme de 56 ans, chez lequel on trépana sur la région rolandique droite ; crâne très épais ; dure-mère tendue et dure ; ouverture de la dure-mère , l'électrisation de la surface cérébrale, faisant fortement saillie, fait trouver le centre de pronation du bras, qu'on cherchait ; incision dans

la substance cérébrale ; on trouve à 9 cent. 2 au-dessous de la surface probablement dans la partie antérieure du cerveau, une tumeur dont quelques fragments furent enlevés ; l'opération ne put être poussée plus loin, à cause du grave état général.

Il s'agissait d'un gliome diffus de l'hémisphère droit.

Mort 14 heures après l'opération.

46. — Petit sarcome cérébral. — Epilepsie Jacksonnienne. Trépanation. — Guérison par Ch. Wills et W. Keen (*The Amer. J. of the med. Sc.*, p. 587, décembre 1891.

S. W..., femme de 27 ans. Jusqu'à l'apparition des premiers symptômes de convulsions pour laquelle on l'opéra avait été d'une excellente santé, à l'exception d'une otite chronique dans l'enfance, ayant laissé une perforation du tympan.

Il y a dix ans; première attaque hémi-paresthésique gauche ayant duré quelques instants, sans convulsions, sans perte de connaissance. Depuis ce temps, à intervalles réguliers, se reproduisaient des attaques. Ce n'est qu'un mois après cette première attaque que se montrèrent des convulsions dans les membres supérieur et inférieur gauches. Puis tous ces accès augmentèrent de nouveau d'intensité, et se montrèrent jusqu'à six ou sept fois en vingt quatre heures.

L'attaque commence par de l'aura dans le bras gauche, puis s'étend aussi par le coude et l'épaule : la jambe se prend et les convulsions surviennent.

L'avant-bras et le coude gauches sont fortement fléchis, la main solidement cramponnée à la poitrine. La perte de connaissance ne paraît pas absolue. La malade se plaint d'une vive douleur à la région précordiale.

Prises d'abord pour des crises d'hystéro-épilepsie, ces attaques, localisées du côté gauche, entraînèrent à intervenir.

Tumeur adhérente avec la dure-mère ; mais, en incisant, on put voir qu'elle avait la pie-mère comme point de départ. Celle-ci était adhérente à la dure-mère et, peu à peu repoussées l'une et l'autre, confondues avec la tumeur, était venue se creuser une petite loge à la face interne du crâne. Avec les ciseaux on circonscrit la tumeur et on fit son ablation, ainsi que celle des membranes avec lesquelles elle se confondait. Cinq circonvolutions mises au jour ne présentaient rien d'anormal.

Avec le courant faradique, les centres corticaux sont soigneusement excités: en quatre points, deux sur la pariétale ascendante, deux sur la frontale, à leur partie supérieure. En un point, l'excitation produisait des mouvements du coude et de l'avant-bras avec adduction forcée du membre entier. La cuisse se fléchissait et la jambe se mettait dans l'abduction avec extension forcée du pied et des orteils. En même temps apparaissaient des mouvements cloniques rapides dans les extrémités analogues à ceux que présentait la malade pendant ses attaques ordinaires, avec cette exception que la tête n'était pas tournée du côté droit et qu'il n'y avait pas de mouvements de la face. Ces expériences, répétées à deux reprises, donnent les mêmes résultats. On se décide à exciser cette région

motrice pour explorer la zone sous-corticale et aussi pour prévenir le retour des spasmes en enlevant le point qui paraîssait être le point de départ.

Avec des ciseaux et un bistouri, un disque de trois quarts de doigt de diamètre de la substance corticale fut enlevé, comprenant toute l'épaisseur de la substance grise au-dessous de la tumeur et correspondant au centre du coude. Le bras, la jambe et la face, soigneusement examinés pendant l'excision ne présentèrent aucun mouvement,

Après l'excision, se montra une hémorrhagie qui fut assez difficile à arrêter et nécessita la pose de deux ligatures passées dans la substance cérébrale elle-même. Drainage. Suture au crin de cheval.

Pas de réimplantation osseuse. Au dixième jour, la malade pouvait être considérée comme guérie.

La tumeur, examinée en apparence paraissait un corps de Pacchioni hypertrophié, mais le microscope démontra qu'elle était formée de tissus sarcomateux et, autour d'elle, de la pachy-méningite hémorrhagique, qui paraît la cause probable des attaques d'épilepsie.

Malheureusement, l'irritation avait été trop longtemps exercée et la lésion de l'épilepsie était devenue définitive, c'est à ce fait qu'il faut probablement attribuer la persistance des attaques après l'opération, quoique moins violentes et moins fréquentes, à moins que comme le pense le Dr Mills, il persiste encore une tumeur ou une infiltration sarcomateuse de la substance cérébrale.

La paralysie persiste dans les membres gauches jusqu'au 1er janvier 1891, 22 jours après l'opération.

A ce moment, la malade peut fléchir et écarter les doigts,

la main se relève, mais aucun mouvement dans le coude ou l'épaule. Ce n'est qu'au trente-troisième jour que les mouvements étaient revenus dans les membres supérieur et inférieur : ils étaient réapparus progressivement.

Le jour de l'opération, une attaque s'est montrée sans que la malade en ait eu conscience. Les extrémités gauches et la face n'avaient pas été atteintes. Les jours suivants, les attaques se montrèrent au nombre de deux ou trois par vingt-quatre heures.

Et ce nombre est à peu près celui qu'elle conserva.

Les convulsions n'ont jamais eu l'intensité et la fréquence qu'elles avaient présentées avant l'intervention.

47. — Keen (*Three successful cases of cerebral Surgery; the removal of a large cranial fibroma. American Journal of med. sciences*, 1888, II, 339, 452.

Homme, 26 ans. A l'âge de 3 ans, chute d'une fenêtre, se blessa à la tête contre une brique, plaie superficielle.

Pas d'accident jusqu'à 23 ans, à cette époque, accidents épileptiques avec aphasie et paralysie du bras et de la jambe gauche.

Opération. — 16 décembre 1887. — Keen enleva une aire osseuse considérable et une tumeur de près de trois pouces de long, qui avait fortement aminci l'os et était adhérente par sa face superficielle à la dure-mère qui fut coupée tout autour ce qui permit le décollement facile de la masse avec

les doigts. Ligature de quelques veines pie-mériennes, drainage de la cavité. Durée 2 heures.

Opération bien supportée, malgré hémorrhagie considérable.

Le troisième jour, symptômes de compression cérébrale dus sans doute à un caillot plus volumineux que la tumeur. On l'entraîna par des lavages ; tout alla bien pendant dix jours, puis les symptômes de compression reparurent. Il y eut un peu de diarrhée et la température s'éleva à 107 1/2. On soupçonna du pus et l'on rouvrit la plaie; on n'en trouva pas, mais il se produisit une légère hernie cérébrale. On en conclut que les accidents étaient surtout dus à la diarrhée, et deux ou trois crises analogues rendirent cette hypothèse encore plus probable. La hernie finit par rentrer après avoir été en partie couverte de greffes ; la plaie fut drainée avec la gaze au bichlorure pendant huit semaines; elle guérit parfaitement avec une dépression permanente ; quatre mois plus tard, l'opéré était en parfait état, mais avait eu une attaque épileptique.

Le 23 janvier 1893. — Le Dr Keen écrit que son opéré est toujours vivant ; il a de temps en temps des attaques, mais bien moins souvent qu'autrefois, et une fois, il a eu un répit de près d'un an. La vision s'est un peu améliorée. L'état mental est un peu meilleur. Ni céphalée, ni troubles de la locomotion.

Remarque. — *Août 1895 (Le Dr Keen m'a dit que ce malade était dans de très bonnes conditions; son opération remonte presque à 8 ans).*

48. — (Résumée). Traumatisme ancien. Paralysie du poignet. Attaques épileptiformes. Trépanation. Ablation d'un kyste et d'une portion de la substance cérébrale. Guérison. W. Keen.

Homme, 25 ans, chute sur la tête il y a 18 mois, suivie de fracture du côté droit.

Au moment d'opération (12 avril 1888) à l'endroit de la fracture, dépression de 6 centimètres située au-dessus des circonvolutions placées à l'arrière de la scissure de Rolando ; paralysie du poignet et de la main gauche ; il y a eu quatre attaques d'épilepsie.

Opération. — Ablation du fragment osseux compresseur ainsi que de la dure-mère altérée, et qui tenait fixé à sa partie inférieure un petit fragment osseux. Substance cérébrale altérée suivant toute la longueur de la cicatrice ; à sa partie postérieure, petit kyste. Environ deux cuillerées à café de substance cérébrale furent enlevées.

Plaie réunie le troisième jour, le cinquième, le malade se levait, et le septième il se promenait en parfait état.

(Il n'est pas fait mention de ce qu'est devenu ultérieurement le malade).

49. — Cas de porencéphalie traumatique. Drainage d'un kyste. Amélioration, par Kocher (*Zur Kenntnissnder traumatischen Epilepsie. Deutsche Zeitschrift für Chirurgie*, 1893, t. XXXVI).

La jeune B..., née de parents bien portants, a joui d'une bonne santé jusqu'à l'âge de 1 an 1/2. A cette époque chute d'une hauteur de 12 pieds sur la tête. Perte de connaissance, qui se prolongea pendant trois jours. Fièvre non persistante. Pas de paralysie.

Au bout de quatre semaines rétablissement complet et bonne santé jusqu'à l'âge de 4 ans. Au moment de l'accident, il y avait eu une légère épistaxis. L'enfant portait une large ecchymose au cou.

A l'âge de 4 ans, perte subite de connaissance. Chaque jour, le même accident se répéta pendant six mois. Du bromure administré n'agit que passagèrement. Les pertes de connaissance se produisaient alors sans convulsions. Peu à peu il s'y ajouta des convulsions d'abord dans le côté droit, qui ne tardèrent pas à se généraliser. Depuis plusieurs années l'enfant a plusieurs attaques par jour. Toutefois de temps en temps, des mois ou des semaines se passent sans attaques. L'attaque commence par une déviation de la tête. En résumé l'état va s'aggravant d'année en année. La marche est difficile ; l'enfant n'a pas de force; elle lit assez bien, mais écrit mal.

La palpation indique une dépression manifeste sur l'occiput gauche à partir de laquelle on peut suivre un trait de fracture se prolongeant dans le plan sagital en

haut et en avant. Ce trait coupe la ligne rolandique sur sa longueur de 11 centimètres, entre le quatrième et cinquième centimètre, à partir d'en bas, et on peut le suivre encore quoique difficilement sur à peu près deux centimètres en avant. Il répond au centre du bras droit et de la face. L'attaque débutant par la rotation de la tête et des convulsions de la face, il semble indiqué de trépaner en ce point.

Opération. — 28 février 1889. Inci ion dans le sens sagittal sur les traits de fracture. La peau est rejetée, sur le côté le périoste décollé et une couronne de trépan d'environ 4 centimètres est placée dans le point indiqué. La dure-mère est normale. Le cerveau semble normal. A l'aide du ciseau et du marteau on prolonge l'incision en arrière de la tête. En sectionnant l'os, la dure-mère est ouverte et il s'écoule une abondante quantité de liquide clair que l'analyse a montré être du liquide cérébro-spinal mélangé d'un peu de sang. Ce liquide provenait d'un kyste, lequel (on s'en aperçut en enlevant encore de l'os qui le recouvrait) s'étendait très loin en avant. La surface inférieure est légèrement convexe, la cavité s'étend en avant en forme de pointe et conduit vers la ligne médiane à une fente rétrécie, d'où s'écoule encore du liquide. La présence du plexus choroïde sur cette pointe antérieure démontre sûrement que la cavité est en rapport avec le ventricule latéral gauche fortement dilaté. La surface du kyste est simplement formée par la dure-mère adhérente à la cicatrice.

L'incision cutanée fut suturée jusqu'en son milieu, et on laissa une ouverture pour le drain.

27 février. — Enlèvement du drain.

28 février. — Fils de suture enlevés. La plaie a bonne apparence. Un liquide abondant s'écoule toujours.

Au début la température est un peu élevée. Pouls fréquent 120.

La même remarque, pendant les deux premiers jours, des convulsions dans le bras droit. La malade est apathique, étendue sans mouvements, ne parle pas spontanément mais répond aux questions.

Au bout de quelques jours il ne reste plus qu'une fistulette.

5 mars. — L'enfant a souvent des convulsions dans le bras droit, sans autres phénomènes spasmodiques. Pupilles égales comme précédemment. L'état est en somme meilleur.

8 mars. — L'enfant se lève, s'assied dans son lit, parle et joue. La fistule donne toujours autant.

12 mars. — Vomissements. La plaie a bon aspect. Les jours suivants léger catarrhe gastrique.

21 mars. — La malade quitte l'hôpital conservant toujours le même pansement.

Renseignements ultérieurs. – L'écoulement du liquide persiste jusqu'au 14 juin 1889. Le résultat général est favorable.

50. — Cas de porencéphalie traumatique. Kyste drainé. Amélioration par Kocher (Même indication bibliographique).

Femme, 17 ans. Intelligente, à la parole lente. Faiblesse du bras gauche, dont elle se sert seulement pour se déshabiller et pour quelques autres petits travaux manuels, il y a également de la faiblesse de la jambe gauche. Bras légèrement atrophié. Scoliose prononcée de la colonne dorsale. Langue déviée à droite. Les mouvements des yeux et du facial sont libres. Les attaques convulsives ont débuté, il y a 3 ans ; vers 12 ans, les crises se sont répétées tous les deux ou trois mois ; puis tous les mois, toutes les semaines, et bientôt jusqu'à deux ou trois fois par jour. L'affection aurait pour cause un accouchement très laborieux pendant lequel la tête de l'enfant aurait subi une forte pression.

Opération 26 août 1891. — Il existe une solution de continuité du crâne le long de laquelle est faite l'incision des téguments. On trouve une membrane cicatricielle épaisse se confondant intimement avec le périoste et adhérant au bord de l'os épaissi. La peau plus épaisse en ce point, se détache pourtant exactement.

Après section de la membrane fibreuse fermant l'orifice apparaît la pie-mère bleuâtre et absolument transparente. Après son incision, on voit une cavité grosse comme le poing, remplie de liquide, environ 200 centimètres cubes. La paroi est formée en bas, en avant, en arrière et en

dedans de simple substance cérébrale aux vaisseaux bien marqués et on croit reconnaître nettement le corps strié en bas et en dedans. Ce kyste communique évidemment avec le ventricule latéral.

14 novembre 1890. — L'enfant a eu à la suite les unes des autres cinq attaques convulsives, l'une de cinq minutes dans le jour, les autres dans la nuit, trois jours après fièvre. Pendant l'opération et après, il s'écoula par le drain beaucoup de liquide, mais trois semaines après tout écoulement avait cessé. Le malade se plaint souvent de douleurs dans le bras et la jambe gauches. Appétit, règles, sommeil normaux.

Le drain a été enlevé, lorsque l'écoulement de liquide a cessé.

Le point opéré présente une dépression marquée à droite, au voisinage de la suture coronaire de la largeur de deux doigts, fortement pulsatile. Le point se tuméfie dans l'expiration et la toux.

Le 16 décembre l'enfant écrit une lettre où elle dit que les crises « *ne reparaissent pas* », mais qu'il n'y a pas beaucoup de changement du côté du bras. La mère ajoute à la lettre de l'enfant qu'elle a bon espoir pour l'avenir.

51.— Kyste d'origine traumatique. Mort. Par Kocher (*Deutsche Zeitsschrift für Chirurgie*, 1893, t. XXXVI).

Enfant de 6 ans. Le 5 janvier 1880, l'enfant est tombé sur la tête d'une hauteur de huit pieds. Il fut ramené sans connaissance, vomit et perdit de l'écume par la bouche.

Un médecin constata au niveau du pariétal droit, un bourrelet fluctuant de deux centimètres de largeur sur cinq centimètres de hauteur. Dans les deux ou trois premiers jours, il y eut des convulsions cloniques dans le bras gauche et la jambe, fréquentes.

L'enfant reste dans le coma pendant une semaine. A partir du 12 janvier, la connaissance revint peu à peu, puis le 14 sopor, et dans la nuit du 16, paralysie totale, sensitive et motrice de la jambe et du bras gauche. Elle dura six jours et laissa après elle une parésie de la jambe gauche, sensibilité conservée.

A la fin de janvier rien d'anormal, si ce n'est que l'enfant vacillait un peu en marchant.

Le 4 février. — On constata pour la première fois du strabisme.

En avril, nouvelle chute sur la tête et fut suivie de surdité et apparitions d'attaques convulsives. Rien du côté de la rétine.

1er mai 1882. — L'enfant est amené à l'hôpital. Les attaques sont de plus en plus fréquentes.

L'enfant rentre de nouveau à l'hôpital, en 1886 (26 avril).

Attaques toujours fréquentes, se produisant jusqu'à deux et trois fois par jour.

L'état général est mauvais, la marche est pénible. Les facultés intellectuelles ont baissé.

Mouvements libres dans les deux extrémités inférieures, plus faibles à gauche, sensibilité intacte. Réflexe patellaire augmenté à droite, normal à gauche. Pas de troubles trophiques ou vaso-moteurs.

Strabisme convergent. Cœur irrégulier. Pas d'étranglement papillaire.

Trépanation le 10 *juin.* — A la place de l'ancien traumatisme on trouve un tissu conjonctif épais, adhérent aux bords de l'os, et après l'incision, il s'écoule un liquide jaunâtre abondant qui découvre une cavité grosse comme un œuf de poule, et située sous la dure-mère excavant profondément le cerveau jusque sur la ligne médiane. Le cerveau bat très nettement au fond du kyste. Le kyste est visiblement le résidu d'un épanchement sanguin qui s'est fait dans les premiers jours de l'accident produisant au bout de onze jours une hémiplégie totale, puis s'étant résorbé six jours après.

Depuis l'opération jusqu'au 16 juin, l'enfant n'a eu aucune attaque. Il meurt à ce moment subitement dans le collapsus.

52. — (Résumée). Tumeur du cerveau. Paralysie et convulsions partielles. Ablation. Mort. Knapp et Bradford. *Boston med. and surg. Journal*, 4 avril 1889.

Homme, 32 ans. Début en été 1886 : nausées, vomissements, maux de tête. En mars 1887, convulsions suivies de parésie du bras et de la jambes gauches, exagération des réflexes, contracture du bras gauche dans l'extension. Puis, diminution de la vue et réapparition des convulsions au moins tous les trois mois.

En juin 1888, commença à garder le lit : douleurs atro-

ces dans le derrière de la tête, vue abolie, engourdissement du bras gauche et faiblesse de la jambe.

En novembre, on trouva une névrite optique double, une diminution de la sensibilité du côté gauche de la face, de la déviation en haut de la commissure droite de la bouche ; sensibilité tactile surtout diminuée à l'avant-bras gauche. Les yeux fermés, il ne pouvait indiquer la position du bras et de la jambe gauche. Bras rigide et dans la position de la contracture post-hémiplégique. Possibilité d'exécuter volontairement quelques mouvements d'adduction et de rotation au niveau de l'épaule, mais impossibilité de remuer le poignet et les doigts. Jambe gauche raide et affaiblie, mais le malade peut la remuer dans toutes les directions.

Réflexes superficiels disparus du côté gauche, réflexes profonds exagérés.

Diagnostic. — Tumeur cérébrale siégeant dans l'hémisphère droit et enveloppant les centres du poignet et de la main.

Opération le 28 décembre. — Trépanation sur la partie supérieure de scissure de Rolando.

On trouva une tumeur située à environ une demi pouce au-dessous de la surface corticale ; elle fut enlevée sans grande hémorrhagie. Au début de l'opération, le pouls était de 58, au moment de l'ablation de la tumeur, il s'éleva à 158.

Le malade mourut trois quarts d'heure après l'opéra-

tion. La tumeur pesait 53 grammes et mesurait 7 centimètres sur 4. Elle était de nature tuberculeuse.

L'autopsie ne put être faite.

53. — (Résumée). Traumatisme ancien. Paralysie partielle. Epilepsie jacksonnienne. Trépanation. Kyste. Pas d'amélioration durable. Langenbuch. *Berlin. klin. Wochenschr.*, 1889, n. 13.

Fillette de 3 ans. Chute suivie de convulsions dans la moitié gauche de la face et extrémités gauches disparaissant au bout de plusieurs mois.

A 5 ans 1/2, retour des convulsious se répétant toutes les six à huit semaines avec les caractères de l'épilepsie corticale. A la jambe gauche, paralysie des muscles du péroné.

Pas de traces de traumatisme à la surface du crâne. Diagnostic probable, lésion au niveau de la sphère corticale motrice droite près de scissure de Rolando.

Application en ce point d'une couronne de trépan. Après l'incision de la dure-mère on trouve dans le tissu de la pie-mère un kyste du volume d'une noisette, comprimant l'écorce cérébrale sous jacente.

Cicatrisation rapide de la plaie sans accident; durant seize semaines, aucun accès convulsif, puis peu à peu retour des accidents et bientôt les accès se répétèrent plusieurs fois par jour.

54. — Gomme cérébrale. Opération par M. le professeur Le Dentu. Amélioration. Observation inédite.

Homme 29 ans, ayant contracté la syphilis à l'époque du service militaire, c'est-à-dire vers l'âge de 21 ans.

En juin 1887, paralysie progressive du bras gauche, s'étendant peu à peu à la jambe ; abolition du mouvement, non de la sensibilité.

Accès de secousses de tout le côté gauche. En juillet suivant, sous l'influence du sirop de Gibert, disparition de ces accidents, cependant persistance de gêne dans le bras gauche avec tressaillements dans ce bras qui depuis est resté atrophié; le petit doigt et l'annulaire de la main gauche particulièrement moins souples.

Depuis novembre 1887, existence constante d'un point noir dans la vue. En décembre 1887, crise d'épilepsie jacksonnienne.

Ces crises se sont renouvelées jusqu'à ce jour, elles sont séparées par quelques heures, quelques jours, quelques semaines ou quelques mois d'une manière irrégulière ; à la suite d'une saison à Bourbon-l'Archambault elles ont disparu pendant 13 mois.

La crise commence par la raideur du petit doigt de la main gauche, gagne la main, progresse le long du bras, s'étend à la figure, tire la bouche à gauche et au bout d'un temps variant de 30 secondes à une minute, la connaissance disparaît pendant trois ou quatre minutes. Elle repa-

raît peu à peu, avec sensation de fatigue, faiblesse des jambes pendant une heure ou deux ; les deux premières crises étaient accompagnées de morsure de la langue et suivies de nausées. Il s'est parfois produit des crises sans perte de connaissance. Dès la veille ou l'avant-veille de la crise apparaissent les symptômes suivants, sans cependant être constants : hémorrhagie notable à peine sensible, léger chatouillement des cartilages des oreilles, sensation métallique dans la bouche, pesanteur du membre thoracique gauche, pesanteur peu sensible de la jambe gauche, légères sensations de décharges électriques dans la main gauche, léger développement de chaleur dans la partie gauche de la main gauche.

Jamais de maux de tête. Ces crises apparaissent à n'importe quel moment sauf pendant le sommeil et les repas.

Depuis juin 1890, concordant avec l'application de pointes de feu, apparition d'accès à intervalles variables d'une sorte de chorée du bras gauche et de la main, les mouvements choréiformes précédant souvent aussi la crise d'épilepsie, affectent quelquefois un rythme, d'autres fois ils simulent les mouvements naturels ou sont absolument désordonnés.

Traitement spécifique suivi presque sans interruption pendant trois années et renouvelé depuis pendant au moins deux mois chaque année. Hydrothérapie. Saison à Bourbon-l'Archambault, à Vichy et à Royat. Pointes de feu le long de la colonne vertébrale ; bromure.

Dyspepsie causée par l'abus de l'iodure ; hypocondrie résultant de la dyspepsie et des préoccupations et ennuis de la maladie.

M. Le Dentu pratiqua l'examen du malade avec le professeur Charcot, avant l'opération, le 15 juin 1893.

Le diagnostic de Charcot fut : épilepsie jacksonnienne avec mouvement athétosique du bras gauche (consistant dans un mouvement rotatoire de l'avant-bras et de la main).

Parfois aussi le malade projetait ses mains en avant comme pour saisir à l'aide des cinq doigts de ses deux mains un objet imaginaire placé dans le vide. Ce phénomène était nouveau pour Charcot. Charcot se montra partisan de l'intervention chirurgicale ; mais il fit cette réserve, à savoir, que si l'épilepsie jacksonnienne devait être guérie, il persisterait des mouvements d'athétose, ceux-ci devant se rapporter à une lésion centrale.

Opération par M. le professeur Le Dentu. — Pour la détermination de la partie supérieure de la ligne de Rolando, on mesure la moitié de l'espace compris entre l'inion et la glabelle, et on ajoute deux centimètres. On détermine l'extrémité inférieure par le procédé de Championnière.

Application d'une première couronne de trépan, en rapport avec le centre du membre supérieur. Ablation de onze couronnes en se servant de la pince trépan de Farabeuf. On crée de la sorte une brèche osseuse de quatre centimètres de large et plusieurs centimètres de long.

Il s'écoule une quantité assez abondante de sang. Incision de la dure-mère, pas d'adhérences. A travers l'arachnoïde et la pie-mère, on constate des altérations de la substance cérébrale. Incision de ces membranes qui se détachent sans entraîner de substance cérébrale.

Hémorrhagie abondante, préoccupante même à un moment donné.

Compression douce, pincement de plusieurs vaisseaux.

On trouve à droite, à la partie supérieure de la frontale ascendante, un large foyer pathologique. Cerveau malade sur une hauteur d'au moins cinq à six centimètres. La couche corticale avait un aspect gris mat, sur toute l'étendue des lésions, qui formaient une bande de plus d'un centimètre de large et environ cinq centimètres de haut. Vers la partie supérieure, après avoir curetté la couche corticale sur une épaisseur de deux à trois centimètres, on tombe sur un foyer de couleur jaune citron. Le curettage de ce foyer entraîne à une profondeur d'un bon centimètre, puis à mesure qu'on avance on retrouve par places la teinte grise de la surface et des tractus fibreux très évidents. On s'arrête craignant d'aller trop profondément vers les ventricules cérébraux.

On referme, en suturant la dure-mère d'une façon très lâche par un réseau de catgut, sans rien interposer entre elle et le cerveau.

Drainage de la plaie avec une mèche de gaze iodoformée.

Pansement superficiel.

Suites opératoires. — Un peu d'abattement. Pas de coma, pas de collapsus. Paralysie absolue du bras gauche, est assez marquée de la jambe gauche. Rien du côté de la face. Pas de fièvre. Localement, suintement sanguin, assez abondant pendant les deux ou trois premiers jours. Premier pansement deux jours après l'opération, le 21 juin.

Pansement les 21, 23, 26, 29 juin et les 1, 4, 7, 10 juillet. Le suintement sanguin a duré jusqu'à la fin; c'était du sang noir, il n'existait aucune infection.

La paralysie du bras est restée absolue pendant quatre ou cinq jours. Les mouvements sont revenus ensuite peu a peu et assez vite, ainsi que du côté du pied et de la face. Il a quitté l'hôpital vingt jours après l'opération. Il s'est levé vers le dixième ou douzième jour. Quand il est parti, plus de paralysie, il persistait seulement un peu d'affaiblissement des membres paralysés. Il a eu vers le cinquième jour, une petite crise d'épilepsie, puis deux ou trois autres ont succédé sans perte de connaissance. L'athétose avait complètement disparu pendant la phase de traitement. Il y avait une grande amélioration lorsque le malade a quitté Paris pour retourner en province.

L'épilepsie jacksonnienne avait disparu pendant les premiers mois. Mais le malade était triste et ne sortait pas.

Les mouvements d'athétose étaient revenus comme par le passé.

(Les renseignements ultérieurs font défaut).

55. — (Résumée). Tumeur cérébrale. Trépanation. Récidive. Limont. *British med. Journal*, 28 oct. 1889, page 920.

Femme, 32 ans. Quinze jours après son quatrième accouchement, perte de connaissance. Revenue à elle-même, elle eut de nombreuses convulsions débutant toujours par le bras droit; de plus, troubles du langage.

Diagnostic. — Tumeur ou abcès cérébral.

Trépanation faite par le Dr Page. On enleva une partie considérable d'une tumeur considérée comme un gliome. Peu après, le malade allait très bien et retrouvait l'usage du bras et de la parole. La récidive se montrait rapidement; actuellement, la tumeur a acquis un volume considérable et présente des pulsations.

56. — (Résumée). Tumeur syphilitique du lobule paracentral. Ablation. Guérison. W. Mac Ewen. *British méd. Journal*, 11 août 1888, p. 304.

Monoplégie brachio-crurale, sans modifications de la sensibilité. Disparition des accidents par ablation d'une tumeur du lobule paracentral.

Au bout d'une semaine, le patient peut remuer sa jambe, un mois plus tard, il marchait convenablement. Actuellement, il peut faire de longues courses, bien que sa démarche ressemble à celle des hémiplégiques, car avant l'opération, il y avait déjà de la contracture du membre.

57. — Sarcôme métastatique. Trépanation. Guérison. Par Mac Ewen.

Petit sarcôme orbitaire. Démence, céphalée, convulsions dans le bras et le visage à droite.

Diagnostic. — Tumeur du lobe frontal gauche avec extension à la circonvolution centrale

Sarcôme métastatique du lobe frontal gauche. Guérison.

58. — (Résumée). Monoplégie brachio-crurale. Tumeur kystique. Ablation. Guérison. W. Mac Ewen. *British med. Journal.* 11 août 1888, p. 306.

Enfant de 3 ans, traumatisme remontant à 8 mois. Monoplégie complète brachio-crurale avec rigidité des membres. Grand kyste, d'un contenu clair, sous la dure-mère, comprimait circonvolutions motrices. De plus, épine osseuse détachée de la table interne et enfoncée dans le cerveau. Ablation des deux lésions, guérison progressive. L'enfant qui avant l'opération ne pouvait ni marcher, ni se tenir debout, peut maintenant courir et se servir de ses mains quoiqu'il y ait encore un léger degré de parésie dans ces deux organes.

59. — (Résumé). Epilepsie jacksonnienne provoquée par une lésion en foyer facio-linguale. Extirpation d'un kyste du cerveau. Guérison. W. Mac Ewen. Congrès de l'association Britannique, août 1888 et *Bulletin médical,* 1888, n. 64.

Homme de 22 ans. Accès très fréquents (plus de cent dans les vingt-quatre heures) de convulsions épileptiformes avec conservation de la conscience, limitées aux muscles de la moitié droite de la face et au peaucier du même

côté. Dans les intervalles des convulsions, les parties affectées restent paralysées. Ces accidents paraissent consécutifs à une contusion de la tête, il y a huit ans.

Diagnostic. — Lésion irritative et probablement unique de la base des circonvolutions ascendantes. Les convulsions du peaucier pouvaient s'expliquer par le fait que le muscle est souvent animé par une branche du facial.

Opération. — A la partie inférieure de la frontale ascendante, kyste gros comme une noisette, logé en partie dans la substance corticale, en partie dans la substance blanche et entouré d'une zone étroite d'encéphalite.

Le tiraillement de la zone cérébrale pendant l'ablation du kyste, provoqua, bien que le malade fût endormi par le chloroforme, une attaque convulsive localisée exactement aux mêmes muscles qui se prenaient pendant les accès épileptiformes spontanés. Ces convulsions cessèrent après l'extirpation du kyste et ne se renouvelèrent plus. Guérison complète de la plaie sous un seul et unique pansement. Disparition rapide de la paralysie des muscles de la face.

Le malade put reprendre son travail. Ce cas peut servir à la détermination du centre facio-lingual chez l'homme.

60. — (Résumée). Spasme protopathique du gros orteil, précédé de phénomènes sensitifs et suivi de paralysie. Tumeur tuberculeuse. Guérison. W. Mac Ewen. Congrès de l'Association britanique, août 1888. *Bulletin médical*, 1888, n. 64.

Fillette de 7 ans, sujette à des accès épileptiformes suivis de paralysie. A l'approche de chaque accès, dans le gros orteil du pied droit, douleur intense arrachant des cris. Cet orteil restait ensuite en hyperextension tonique pendant environ cinq minutes. Tantôt les choses en restaient là, tantôt survenaient des convulsions cloniques dans les muscles du pied, de la jambe et de la cuisse du côté droit, s'étendant parfois au tronc puis à la moitié droite de la face et au bras droit et alors perte de connaissance. Sensibilité cutanée conservée.

Diagnostic. — Lésion corticale de la partie supérieure de la frontale ascendante, probablement tuberculeuse et partant multiple, étant donnés la constitution du sujet et les antécédents héréditaires.

Opération. — A la partie supérieure des circonvolutions ascendantes, plusieurs tubercules miliaires disposés le long des vaisseaux. La palpation fit en outre découvrir à la partie supérieure de la pariétale ascendante un nodule circonscrit situé dans la profondeur de la substance cérébrale et l'incision de la couche corticale dans cette région, mit à nu une tumeur tuberculeuse, grosse comme une noi-

sette, et qui se laissa facilement extirper. Après l'opération, secousses convulsives dans le côté droit, surtout dans les muscles du bras et de la jambe ; secousses qui durèrent pendant huit jours pour disparaître ensuite graduellement. L'enfant jouit maintenant d'une santé excellente. Les phénomènes sensitifs intenses produits par cette lésion viennent à l'appui de l'opinion de Gowers, qui croit que les parties comprises dans la sphère dite motrice, ont une fonction à la fois motrice et sensitive.

61. — Kyste avec cérébrome. Trépanation. Amélioration par Markœ (*Med. News*, 1887, t. II).

Homme de 25 ans, a fait une chute en 1879 qui a porté sur la tête. Perte de connaissance pendant un certain temps. Deux mois après, première attaque de convulsions qui deviennent graduellement de plus en plus fréquentes pour cesser au bout de deux ans.

A son entrée à l'hôpital en 1887, il a été repris, depuis un mois, d'attaques épileptiformes. Il est anémique, nerveux, excitable. Il possède toutes ses facultés. La tête est irrégulière, la région frontale proémine, la région pariétale droite est animée de pulsations marquées.

Au centre, dépression de la grosseur d'un demi-dollar.

Céphalée s'irradiant de ce point.

Spasmes en opisthotonos.

Opération. — Incision demi-circulaire avec centre un pouce 1/4 en avant de la bosse frontale gauche ; large

couronne de trépan ; incision demi-circulaire de la dure-mère ; après qu'elle est rabattue apparaît une surface d'un bleu pâle, ayant l'aspect d'une paroi de kyste ; le sac ouvert donne issue à une petite quantité de liquide transparent et montre dans son intérieur deux corps de volume inégal, accolés l'un à l'autre, plus foncés et résistants au toucher que des circonvolutions ; sans effort elles sont désinsérées avec le manche du scalpel, ce qui met à nu, en un point, du tissu cérébral d'aspect normal ; pas d'hémorrhagie, sutures de la dure-mère et du lambeau.

Resultats. — Excitation et céphalée pendant quelques jours ; 33 jours après l'opération, il n'y avait pas eu de retour des convulsions.

62. — Sarcôme du tiers inférieur de la région rolandique. Opération. Mort. Par Morse. *Pacific med. Journ. San Francisco*, mars 1891.

Homme de 39 ans. Début par du vertige, des pertes de connaissance ; depuis céphalée continuelle, faiblesse mentale.

Convulsions du membre supérieur gauche avec vomissements. Iodure de potassium donné sans résultat.

Trépanation au niveau de l'éminence pariétale droite. Découverte d'un kyste qu'on évacue.

A la suite 30 convulsions en 5 heures, puis paralysie totale de l'extrémité supérieure gauche.

Mort le surlendemain.

Autopsie. — On trouve au niveau du tiers inférieur de la région rolandique une masse indurée présentant les caractères d'un sarcôme globo-cellulaire.

63. — Gliosarcôme de la région pariétale droite. Amélioration, cas présenté à la Soc. de méd. de Berlin le 18 juin 1890 par H. Oppenheim et R. Kokler, *Berlin. Klin. Wochenschrift.*, 1890, p. 677 et pour les résultats. *Id.* 1891, p. 385.

Femme de 36 ans, envoyée au Dr Oppenheim le 9 avril 1890.

Début de la maladie en septembre 1889 par hémorrhagie cérébrale à la suite de laquelle apparut une paralysie gauche incomplète accompagnée de convulsions cloniques dans le visage et le bras (30 par jour environ).

Amnésie. Céphalée. Vertige.

Examen objectif. — Sensorium intact. Affaiblissement manifeste de la mémoire et de l'intelligence.

Elle se plaint d'une forte céphalée frontale.

Examen ophtalmoscopique donne résultat négatif.

Aucun trouble oculaire externe ou interne.

Paralysie faciale gauche ; déviation de la bouche à droite. Pas de vomissements, ni de ralentissement du pouls.

La peau de l'avant-bras et de la main à gauche est un peu violacée. Bras gauche totalement paralysé.

Contracture manifeste dans l'articulation scapulo-humérale gauche. Abduction impossible. La main est en pronation. Réflexes exagérés.

Diminution de la sensibilité à gauche.

Diagnostic. — Tumeur de la région motrice droite, centre du bras et de la face. En outre, la malade est enceinte de six mois.

Opération par le Dr Kokler le 26 avril 1890. Tout le côté droit du crâne fut rasé et sa position du sillon de Rolando établie. Kokler se décida à pratiquer la résection temporaire suivant le procédé de Wagner. Incision en forme d'oméga séparant les parties molles de l'os. Le milieu de l'arc de l'os atteignait le sillon de Rolando. L'ouverture offrait en bas 3 centimètres de largeur.

Après ablation de l'os la tumeur ne fut d'abord pas trouvée mais la région découverte ne présentait pas partout la même coloration, sombre et violacée eu avant, plus claire en arrière. En enfonçant le doigt entre les parties claires et les parties sombres, environ 100 grammes de liquide jaunâtre sortit du cerveau. Il provenait comme on put le voir d'un kyste gros comme un œuf de poulet dans lequel se trouvait encore une masse colloïde coagulée. A l'aspect macroscopique il s'agissait d'un sarcôme en dégénérescence kystique. La partie antérieure et supérieure de la tumeur n'avait pas été mise à nu par la trépanation. L'incision fut agrandie dans cette direction. Nous ne trouvâmes pas cependant la limite antérieure de la tumeur mais avec les doigts on enleva toutes les parties violacées qui purent être aperçues.

Il n'est pas impossible dans ces conditions que nous ayons enlevé la totalité de la tumeur.

Tamponnement iodoformé. Replacement du fragment

osseux enlevé. Suture partielle. Durée de l'opération deux heures. Suites apyrétiques.

Le succès de l'opération fut rapide. Le pouls devint plus fort (86 P.). Je fus frappé dès le jour suivant du changement psychique. Sensorium complètement libre.

Pas la moindre céphalalgie.

La paralysie faciale a visiblement diminué et la faiblesse de la jambe gauche a presqne complètement disparu. Il en est de même de la contracture du bras gauche. Toutefois ici la paralysie persiste.

Le 27 mai il y eut une attaque dans le bras gauche.

Actuellement (20 juillet 1890) l'état général est excellent.

Détails ultérieurs donnes dans : Berlin. Med. Woch. 1891, 20 avril, p. 385.

Jusqu'à la fin de juin l'état général fut parfait. La malade se lève toute la journée ; elle sort le dimanche se promener ; les mouvements des doigts reprennent, c'est à peine si on distingue peu de parésie faciale.

La température est toujours normale ; P. entre 60. 100.

Vers la fin de juin apparaissent, surtout le matin, une légère contracture de la commissure labiale gauche et une contraction un peu plus forte de la moitié gauche du larynx. Toutefois elles durent peu et l'état général reste bon. Au commencement de juillet elle se plaint de contractures dans la région de l'œil gauche.

Le 21 juillet *accouchement normal d'une petite fille vivante, bien constituée.*

Une semaine après elle se plaint pour la première fois de céphalée frontale droite.

Au commencement d'août, 4 mois 1/2 après l'opération, apparaît pour la première fois une attaque typique d'épilepsie corticale,commençant par le bras gauche, s'étendant à la moitié gauche du corps et se terminant par des convulsions généralisées de dix minutes.

Examen ophtalmique normal.

Après cette attaque l'état subjectif et objectif de la malade redevint ce qu'il était auparavant, si ce n'est que les contractures de la moitié gauche de la langue devinrent plus fréquentes.

Seconde attaque au bout de quelques jours.

Depuis la céphalée, les vertiges augmentent.

A la fin d'octobre, six mois après l'opération, troisième attaque d'épilepsie puis quatrième et cinquième attaque, vomissements et céphalée.

Augmentation du pouls.

Hémiplégie gauche totale et puis le 7 décembre mort avec délire.

Autopsie. — Gliosarcome cérébral.

Encéphalite chronique sarcomateuse et purulente. Œdème cérébral. Carie nécrotique partielle du pariétal. Œdème pulmonaire.

64. — Ablation d'un fibrolipôme de la zone motrice.
Péan 7 décembre 1888.

Homme, 28 ans, pris à 22 ans d'accidents épileptiformes se reproduisant toutes les semaines. Se sont rapprochées à diverses reprises; au mois de juillet 1886, arrivè-

rent à constituer une sorte d'état de mal. Courbatures pendant plus de cinq ans avec un certain succès par les bromures.

Au mois de décembre 1888, les accès se rapprochent au point de constituer une menace pour la vie.

Le 7 décembre consultation des Drs Gelimon et Ballet.

Depuis 48 heures, accès rapprochés ; le température s'était élevée au-dessus de 40°. Chaque crise présentait les caractères suivants : d'abord spasme douloureux du gros orteil droit, puis raideur du membre inférieur correspondant ; convulsions toniques, puis cloniques de ce membre, se propageant ensuite au bras et à la face du même côte. Perte de connaissance ne survenait pas après chaque accès, quand elle se produisait, elle n'arrivait qu'à une période avancée de la crise, jamais au début. Dans l'intervalle des accès, qui se succédaient d'assez près, état parésique du membre inférieur droit.

Diagnostic.— Lésion occupant le centre moteur du membre inférieur droit ou son voisinage immédiat ; quant à la nature de la tumeur, il est à peu près certain qu'on avait affaire à une tumeur cérébrale.

Opération. — Au niveau de la partie supérieure des circonvolutions frontale et pariétale ascendantes, incision des téguments du crâne, conservation du périoste, couche osseuse enlevée au moyen du polytritome et de la pince emporte-pièce. Dure-mère saine, incisée crucialement ; l'incision donne issue à une gouttelette de sérosité louche, mélangée au liquide céphalo-rachidien. Pie-mère traver-

sée par une grosse veine coupant en deux, dans le sens transversal le champ opératoire; en avant sa transparence était normale, en arrière, elle était blanchâtre, jaune, un peu bombée. Elle fut incisée circulairement autour de la portion jaunâtre; en cherchant à la détacher on vit qu'elle adhérait à une tumeur reconnaissable à sa coloration blanc jaunâtre. Le tissu de cette tumeur étant friable, on recourut pour ménager le tissu cérébral qui l'entourait à la méthode de morcellement, en procédant du centre à la périphérie. Le néoplasme put ainsi être enlevé en totalité, sans que la substance cérébrale dans laquelle il était enchâssé fût intéressée d'une façon au moins notable.

Après l'ablation on trouva une cavité formée vraisemblablement par refoulement de la substance grise (fibrolipôme développé aux dépens de la pie-mère (Cornil).

Drain placé dans la cavité; suture de la dure-mère au catgut; du cuir chevelu, au crin de Florence.

Pansement antiseptique iodoformé, sublimé.

Pas de suppuration, ablation des fils huit jours après l'opération; cicatrisation complète le dixième jour.

Dès le lendemain de l'opération, diminution des crises (6 au lieu de 37). Les jours suivants, encore quelques accès convulsifs, phénomènes délirants et hallucinatoires, manifestations parétiques du côté droit.

19 février 1889. — Deux mois 1/2 après l'opération.

Depuis deux mois, aucune manifestation épileptiforme. Plaie cicatrisée, déprimée au niveau du point trépané, ne gênant nullement le malade.

Quelques semaines après, réapparition des accès épileptiformes. Une seconde opération eut lieu environ trois

mois après. Même manuel opératoire, sauf que la dure-mère fut excisée circulairement.

Tumeur avait récidivé ; volume d'une mandarine, ablation large de la substance cérébrale.

Douze jours après, le malade se promenait ; depuis, il est dans d'excellentes conditions de santé.

65. — Angiôme sous-cortical. — Guérison, par le Dr Poirier, chef des travaux anatomiques (Observation inédite).

Le malade a toujours joui d'une bonne santé générale. Etant jeune, il eut la diphtérie, et plus tard une bronchite, sur laquelle il ne fournit que des renseignements très vagues. Il eut deux enfants, une petite fille morte à cinq mois de méningite ; un petit garçon de quatre ans 1/2, bien portant, mais très nerveux.

Rien dans les antécédents héréditaires.

Le début des accidents remonte au 5 janvier 1883. Il eut ce jour là une première crise d'épilepsie jacksonnienne. Il éprouvait dans ses crises, une sensation d'engourdissement dans la main gauche, qui lui annonçait l'approche des accidents, puis survenaient des mouvements alternatifs de flexion et d'extension du pouce ; les autres doigts étaient bientôt pris, enfin les convulsions se généralisaient bientôt à tout le membre inférieur gauche, avec engourdissement de la partie latérale gauchedu thorax.

Quelquefois survenaient des convulsions de la face. Rien à la jambe gauche.

Le malade assistait au début de la crise, puis perdait connaissance.

L'écume lui venait à la bouche ; il y avait morsure de la langue.

Les crises devinrent de plus en plus fréquentes, et au moment où le malade fut examiné par M. Poirier, il y en avait de 3 à 5 par jour.

Les accidents paralytiques du côté gauche, apparurent après une crise épileptique plus violente que les autres.

Au moment de l'opération, il y avait paralysie complète du côté gauche, face et membres. Diminution très grande de l'acuité visuelle à gauche, de l'odorat et du goût du même côté. Maux de tête violents au niveau du pariétal droit ; le malade éprouvait la sensation d'un serrement de la tête. Il existait une légère diminution de la sensibilité à gauche.

Opération le 1er *septembre* 1891, par le Dr Poirier, un mois après le début de la paralysie. M. Poirier fit l'ouverture osseuse à l'aide de la gouge et du maillet, et extirpa un angiôme sous-cortical de la zône rolandique droite siégeant au niveau du centre du membre supérieur et de la face.

Suites opératoires. — Elles sont des plus intéressantes, car aujourd'hui on peut voir dans un état excellent, le malade opéré il y a quatre ans déjà. Les fortes crises d'épilepsie ont cessé complètement, et il n'existe plus que de petites trémulations des doigts de la main gauche, s'étendant jusqu'au coude.

Ces ébauches de crises, durent de une à deux minutes sans douleur. Elles se répètent à des intervalles très variables mais sont rares. C'est surtout dans des moments de contrariété que les crises le prennent. Le mal de tête a disparu complètement.

La vue ne s'est pas améliorée à gauche, le malade voit légèrement. L'œil droit est bon. La paralysie s'est notablement améliorée. Le malade que je vois le 3 *octobre 1895*, *marche très facilement*. Le bras fonctionne moins bien que la jambe, mais lui rend cependant de grands services. Ce sont les mouvements des doigts qui sont le moins satisfaisants, surtout ceux du pouce et de l'index. Le malade qui était jadis imprimeur lithographe a été obligé d'abandonner son métier. Il est maintenant concierge, 92, avenue du Roule, à Neuilly-sur-Seine, et semble enchanté de son état.

On le voit, le résultat éloigné de l'opération est en somme des plus satisfaisants.

66. — Tumeur cérébrale (Gliôme probable)

Opération par prof. Postempski de Rome. Guérison. Observat. rapportée par Dr Minossi, *in Gazetta degli Ospitali di Roma*, 1891 15 mars.

Femme de 58 ans.

Depuis 10 ans souffre de douleurs intermittentes dans le bras droit qui ont augmenté d'intensité depuis cinq ans. Les mouvements du bras sont devenus difficiles depuis quelque temps.

Depuis huit mois les douleurs sont continues.

21 novembre. — 20 secousses cloniques dans le bras puis contractions cloniques de l'orbiculaire et de tous les muscles innervés par facial supérieur et inférieur.

Pas de perte de connaissance.

Aphasie avec amnésie verbale transitoire et enfin parésie du facial droit et du nerf hypoglosse. Ni fièvre ni vomissements. Pupilles égales, réagissant à la lumière. Sensibilité non altérée.

Diagnostic. — Tumeur du centre moteur.

Opération le 23 février.

Pas de détails opératoires. — Ablation d'une tumeur probablement un gliôme, du volume d'une grosse châtaigne occupant la région de la circonvolution pariétale ascendante gauche, près de la partie médiane.

Suites. — L'opération fut immédiatement suivie d'hémiplégie droite avec sucre et albumine dans l'urine.

Dans la *Réforma Medica*, t. II, p. 594, 1891, se trouve le compte-rendu de la séance de l'Académie de Médecine de Rome du 24 mai 1891, où Postempski donne des détails ultérieurs sur la malade :

L'état mental est absolument normal ; pas d'aphasie.

Les troubles moteurs ont également disparu à droite.

67. — Gliôme. — Ablation. — Renseignements 5 ans après. — Par Régnier (Congrès français de chirurgie, 1891· T. V).

Enfant 10 ans et demi. Antécédents nerveux maternels. Crises et convulsions à 20 mois. A trois ans, secousses de tic convulsif du côté gauche de la face. A 5 ans, crises avec picotements des muqueuses de la face, suivies de sécrétions abondantes des muqueuses conjonctive, pituitaire et buccale. Six semaines de durée avec urticaire.

En 1888, plusieurs chutes sur la tête. Céphalée fugace.

Avril 1889. — Première crise convulsive, contractions déviant la bouche sans perte de connaissance. Puis bientôt crises convulsives tous les jours, une à cinq par jour.

Août 1889. — Crises plus fortes. Picotements de bouche et de langue. Bouche et langue déviées à droite ; la tête se tourne à droite; pâleur du visage. Les mouvements convulsifs gagnent ensuite le côté droit du corps, puis se généralisent au côté gauche. Après la crise, le côté droit reste engourdi et insensible ; il y a des phénomènes de paralysie du côté droit.

Les petites crises reviennent tous les jours, les grandes avec perte de connaissance reviennent deux fois par semaine.

Aucun trouble en dehors des accès. Examen ophtalmoscopique négatif. Traitement ioduré jusqu'en août 1890.

M. Charcot diagnostique : « Epilepsie partielle sensitivo-motrice symptomatique d'une lésion probablement néoplasique siègeant à la région inférieure et moyenne des ciconvolutions marginales de la scissure de Rolando ». Il s'agissait d'un gliôme avec cavité centrale kystique.

Opération.—Le 19 août 1890.—On délimite la ligne rolandique par le procédé Poirier. Incision cruciale à la partie inférieure de la région rolandique ; couronne de trépan ; agrandissement avec la pince-trépan de Farabeuf ; en bas, l'os est plus cassant, plus vasculaire ; après incision de la dure-mère, on remarque à ce niveau une tumeur transparente grisâtre, que l'on sépare avec une spatule de la surface des circonvolutions ; en avant, elle cesse d'être isolable et sa paroi superficielle seule incisée ; rapprochement au catgut des bords de la dure-mère ; petit drain dans l'angle inférieur de la plaie.

Cinq mois après, nouvelle opération ; la tumeur, qui a le volume d'une grosse noix, est mise complètement à découvert ; pendant qu'on essaie de la séparer du cerveau, elle se crève et laisse échapper son contenu ; résection de la paroi superficielle et abrasion de la paroi profonde à la curette ; hémostase cérébrale avec une éponge cocaïnée et en liant un petit vaisseau de la surface ; anesthésie difficile.

Résultats. — Les crises avaient cessé depuis le lendemain de la première opération. 16 jours après, elles reparaissaient et persistaient. La deuxième opération était faite le 15 décembre 1890. Des crises graves surviennent

dans les jours qui suivent l'opération jusqu'au 22. Ce jour là a lieu la dernière crise. Trois mois et demi, après l'opération, il n'est rien survenu. Pas de crise, plus de grimaces, la pâleur qui existait jadis autour de la bouche est très peu marquée.

M. Régnier a bien voulu me donner sur ce malade qui existe encore aujourd'hui les détails suivants : ce jeune homme est entré dans sa 19e année. Les attaques qui avaient d'abord disparu l'ont repris. C'est un garçon très vigoureux, mais d'un caractère très violent et bizarre. Toute carrière lui étant fermée du fait de ses crises, il se décide à entrer dans une maison d'épileptiques.

68. — Gliosarcome. — Ablation. — Pas d'amélioration fonctionnelle par Rodgers (*Méd. and Surg. Register*, 1872, t. II.) Cité par Packard, *in Saious Annals Un. Med. Sc.* 1893.

Gliosarcome de la région occipitale gros comme un œuf d'oie s'étendant depuis la suture lambdoïde jusqu'à un point situé à égale distance de l'éminence pariétale et de la protubérance occipitale externe.

Opération. — Ablation ; hémorragie considérable en enlevant la partie postérieure de la tumeur.

Résultat. — Un mois après, le malade quitte l'hôpital, peu amélioré au point de vue mental. Pas de renseignements ultérieurs.

69. — Tumeur cérébrale sous-corticale située au-dessous de la scissure de Rolando. Ablation en deux temps, par le Dr Schwartz (mars 1895).

M. V..., 33 ans. Serrurier. Entré à l'hôpital Cochin, le 30 janvier 1895.

Père mort à 43 ans, subitement, par embolie cardio-pulmonaire ou apoplexie cérébrale.

Mère morte à 44 ans d'une hémorrhagie utérine.

Il a un petit garçon de 22 mois qui est atteint de convulsions revenant une fois par mois, et cela depuis 9 mois. Les secousses convulsives siègent à gauche.

Le père prétend que ces convulsions représentent en petit celles qu'il présente lui-même.

Antécédents personnels. — Chancre mou, probable à l'âge de 22 ans. Pas d'accidents syphilitiques consécutifs. Fluxion de poitrine au service militaire. Pas d'antécédents éthyliques.

En 1888. — Un matin du mois de juillet, il portait une lumière à la main, lorsqu'il a senti pour la première fois des fourmillements dans les orteils, remontant vers la jambe, la cuisse, et arrivant à l'aîne ; ils siégeaient à gauche. Alors, perte de connaissance d'un quart d'heure. On lui a raconté que pendant sa perte de connaissance, il n'avait pas fait de mouvements, mais que de la salive sortait de sa bouche et que l'œil était dévié.

Dix-huit jours plus tard, deuxième crise ; le membre supérieur gauche est atteint, le malade éprouve une sensa-

tion de crispation ; les doigts de la main gauche se replient dans la paume du poignet sur l'avant-bras ; pronation forcée ; à ce moment, le malade perd connaissance, tombe, écume, revient à lui au bout d'un quart d'heure.

Quinze jours après, troisième crise ; alors, il est traité par les trois bromures associés.

Pendant les deux ans que cette médication est suivie, le malade n'a pas de perte de connaissance. Nous arrivons en 1890. Les crises convulsives réapparaissent toujours à gauche. Il en est ainsi jusqu'en 1894.

En juillet 1894. — On voit peu à peu la parésie envahir la moitié gauche du corps du malade. Elle débute par le membre inférieur. En 1895, le malade voit M. Déjerine. Il est mis au traitement spécifique. La céphalalgie diurne et nocturne, assez intense pour que le malade veuille attenter à ses jours, disparaît complètement. La marche est plus facile.

Le 30 janvier 1895. — Quatre attaques dans la même journée. C'est alors que le malade est envoyé à M. Schwartz par M. Déjerine.

Le malade n'a jamais uriné sous lui qu'au cours d'une seule attaqué en décembre 1894.

Etat actuel. — Etat général satisfaisant, le malade est robuste et ne se ressent pas des attaques de la veille. Au sommet du poumon gauche, craquements, respiration soufflante, insomnie, signes de tuberculose pulmonaire. Les diverses sensibilités normales. Le réflexe rotulien est exagéré. On produit par la flexion du pied sur la jambe le phénomène épileptoïde du pied.

Parésie du membre supérieur gauche. Le malade ne peut plus se servir de la main gauche. Un certain degré de contracture existe.

Membre inférieur moins atteint que le supérieur au point de vue de la motilité. Phénomènes de contracture.

Atrophie musculaire des deux membres.

Plusieurs crises convulsives dans le service. Le traitement antisyphilitique est poursuivi.

Le 11 mars. — *Opération.* — Elle se fera en deux temps, suivant la méthode d'Horsley. Chloroformisation et piqûre de morphine. Délimitation de la scissure de Rolando. Incision du cuir chevelu, trépanation, agrandissement de l'ouverture crânienne à l'aide de l'instrument de Mathieu. On ne sent aucun battement à travers les méninges. Au centre de la partie découverte, il existe un point mou, fluctuant.

Le jeudi 14 mars. — Deuxième temps de l'opération. Les méninges sont coupées parallèlement à la circonférence osseuse et à une petite distance de celle-ci. Alors la pulpe cérébrale fait une hernie prononcée. Elle n'a pas son aspect normal. A l'aide d'un ténotome, on la ponctionne ; il s'écoule du sang. Elle semble bien délimitée, encapsulée, ainsi l'extirpe-t-on à l'aide du doigt seul sans trop de difficulté. Elle siège à cheval sur la scissure de Rolando, au niveau du centre présidant aux mouvements du membre supérieur. Elle a la forme d'une grosse noix, elle est entourée d'une capsule assez résistante. Longueur 0 m., 06 centimètres. Largeur 0,02 centimètres. A la coupe on voit du tissu fibreux à la périphérie et au centre une partie plus foncée, comme dégénérée.

Gaze iodoformée dans la cavité laissée par la tumeur. Suture de la dure-mère ; puis nouveau drainage à la gaze iodoformée entre les méninges et le cuir chevelu. Suture des téguments. L'opération a été bien supportée. La respiration est suspirieuse, le pouls fréquent, mais bien marqué.

Réveil lent. On constate à ce moment un certain degré de contracture de la main gauche et du membre inférieur gauche. Exagération du réflexe patellaire à gauche. Au réveil, il ne fait aucun mouvement avec les membres du côté paralysé.

Suites de l'opération. — Le premier jour, la température oscille entre 35°,8 et 37°,2.

Le malade est atteint, à 2 heures du matin, d'une crise de 10 minutes.

Une seconde petite crise a lieu à trois heures.

Le 15 mars. — La température oscille entre 36°,4 et 37°,1.

Le 16 mars. — Bon état; mais le membre inférieur est en contracture, et la main ne fait que de faibles mouvements.

17 mars. — Premier pansement ; plaie en bon état; battements du cerveau manifestes ; on remplace la mèche iodoformée. Les mouvements de la main gauche sont un peu plus faciles.

Le 22 mars. — *Les mouvements des orteils sont possibles.* On ne laisse plus dans la plaie que de la gaze iodoformée.

28 mars. — Mâchonnement, légères trémulations de la main gauche, précédés d'une sorte d'aura, constantes

sensations de fourmillements dans le membre supérieur gauche; durée deux minutes. A la suite de cet accès diminution des mouvements du bras gauche.

29 mars. — Bien-être complet, paralysie diminue.

9 avril. — Douleur thoracique, et constatation d'une poche fluctuante, siégeant au niveau du dixième espace intercostal.

17 avril. — Petite crise à onze heures avec mâchonnement, et quelques raidissements du bras. A partir du 20, le malade maigrit beaucoup. Il est pris peu à peu d'hébétude, de subdelirium, et meurt le 4 mai en conservant les mouvements de ses deux membres supérieur et inférieur gauche. Méningo-encéphalite tuberculeuse. Autopsie impossible.

70. — Les *Contrib. à la chirurgie du cerveau.* Diagnostic, localisation et ablation de trois tumeurs du cerveau par C. Mac Burney et Allen Starr. *The Amer. J. of the méd. Sc.*, p. 36, 1 avril 1893.

Sarcome du lobe frontal gauche. Symptômes mentaux et moteurs. Localisation. Ablation. Mort ultérieure. Starr.

Homme, 40 ans, syphilis à 22 ans. Attaque convulsive brusque en 1896, précédée d'une sensation de vertige et de détresse et d'une violente rotation de la tête à droite; perte de connaissance pendant deux heures 1/2. En revenant à lui constata parésie du côté droit y compris la face; marche pénible. Amélioration graduelle; travail peut être repris au bout de 15 jours. Aucune autre attaque ou convulsion dans le cours de sa maladie.

De janvier à juillet 1891. — De temps à autre, maux de tête et nausées ; en juillet, diminution de la vue, céphalée augmente d'intensité et de fréquence. De janvier 1894 à juillet 1895, localisation de la douleur aux parties antérieure et latérale gauche de la tête, très pénible par moments, pas plus intense la nuit. En même temps diminution de l'intelligence ; répugnance à parler ; difficulté pour exprimer ses idées, sans qu'il y ait gêne de l'articulation ni oubli des mots.

Vers la fin de cette année, affaiblissement du côté gauche, main un peu maladroite, jambe peu solide ; progression de la cécité. Le Dr Derby constata à ce moment une double névrite optique plus marquée à gauche, avec rétrécissement du champ visuel. Examen de Starr le 24 janvier 1892. Céphalée frontale intense et constante, plus marquée à gauche, sur le tiers supérieur de la suture coronale ; sensibilité à la pression en ce point. Pas de vertige ; cécité partielle, plus intense à gauche ; hébétude, lenteur très marquée de la compréhension, véritable effort pour répondre aux questions (il ne s'agissait pas d'aphasie mais d'accidents dus à l'affaiblissement intellectuel). Cependant, idées correctes, mais lentes ; tout acte intellectuel rapide impossible, restait des heures inactif, dormait souvent pendant le jour, sommeil souvent interrompu la nuit par la douleur. Application de l'esprit impossible pendant un certain temps sur le même sujet ; indifférence.

Légère hémiplégie droite, face molle et lente dans ses mouvements de ce côté ; main maladroite, plus faible que la gauche : orteils traînant un peu pendant la marche. Exagération des réflexes rotuliens et trépidation épilep-

toïde ; sensation d'engourdissement dans la main et le pied, sans anesthésie.

Diagnostic. — Tumeur du cerveau siégeant à gauche dans le lobe frontal tout près de la zône motrice.

La présence de la syphilis fit penser à une gomme, mais le traitement spécifique demeura sans résultat.

Le malade fut revu quatre mois plus tard (1er juin 1892). Persistance de la céphalée ; cécité presque complète à à droite, très augmentée à gauche, hémiplégie plus marquée ; raideurs fréquentes de la jambe droite, parfois, main droite se ferme involontairement. Dans les derniers mois, quelques troubles de la miction, parole plus lente, se trompe souvent de mots. Etat mental pire qu'à sa dernière visite.

Opération. — Faite par le Dr Burney, 23 juin 1891. Incision semi-elliptique, circonscrivant une aire de trois pouces dans tous les sens avec la base en dedans ; centre du lambeau à un pouce et demi en avant du sillon de Rolando et à l'union de ses tiers supérieur et moyen. Ouverture osseuse de 2 pouces de long sur 1 3/4 de large. Duremère épaisse, très pâle, très adhérente à la surface cérébrale sous-jacente d'une couleur rouge sombre, uniforme et très vasculaire ; toute la zône mise à nu appartenait à la tumeur.

Le néoplasme partout entouré d'une capsule et qui s'étendait dans tous les sens au-delà de l'orifice crânien, fut facile à énucléer. Il était ovale et mesurait 3 pouces 1/2 sur 1 pouce 3/4 ; après son ablation, ils resta dans le

cortex une vaste cavité, saignant de partout, qui fut bourrée à la gaze iodoformée.

Mort de shock opératoire huit heures après l'opération (1). La tumeur correspondait à la partie postérieure de la deuxième frontale, à la partie adjacente de la première et à la moitié supérieure de la frontale ascendante le reste de cette dernière était indirectement comprimé, ainsi que la troisième frontale.

Après durcissement dans la liqueur de Muller et l'alcool la tumeur déplaçait 50 c. c. d'eau pesait 40 grammes et mesurait 2 pouces 1/2 sur 2 et 1 3/4. C'était un sarcome.

Une opération plus précoce, alors que la tumeur était plus petite et les tissus moins vascularisés aurait été sans doute suivie de succès.

71. — Kyste du cerveau opéré avec succès par Leo Steiglitz et Gerster. *N. Y. méd. Journal* 1893, et aussi *Américc. J, of the méd. Sc.* p. 620 juin 1893. *Resumée*, t. I, p. 114.

Femme de 25 ans, prise subitement, en octobre 1891 d'une attaque convulsive qui ayant débuté par le pouce et les doigts de la main droite se généralisa rapidement. Sept semaines après, nouvelle attaque suivie à courte distance de plusieurs autres. Puis ces troubles s'atténuèrent pour faire place à une paralysie marquée de la main droite.

1, Malgré les stimulants rectaux et hypodermiques et malgré l'injection d'eau salée dans les veines.

Trépanation par Gerster 25 juin 1891.

Large ouverture du crâne au niveau du centre du bras ; aussitôt apparaît une zône de dure-mère distincte des parties environnantes par sa couleur grisâtre ; on détermine électriquement le centre de la main et des doigts ; ouverture cruciale de la dure-mère ; écorce d'aspect normal ; la ponction du cerveau donne issue à du liquide séreux, et le doigt introduit après incision dans la cavité, constate qu'il s'agissait d'un kyste à paroi adhérente ; résection de la substance grise correspondant au centre malade pour prévenir une récidive par formation de cicatrice.

Résultat. — Paralysie passagère après l'opération, puis le 28 juillet 1891, les spasmes reparurent.

Le 7 août. — Deuxième intervention qui montre les adhérences entre le lambeau cutané et la dure-mère : ces adhérences furent rompues ; le liquide du kyste ne s'était pas reproduit. En novembre il persistait quelques troubles de sensibilité motrice, mais la force de la main et du bras avait augmenté.

En décembre les spasmes ont reparu très violents dans la main et la face.

Steigliz pense que ces accidents nouveaux sont dûs au développement d'éléments gliomateux probablement abandonnés dans la paroi du kyste lors de la première opération.

72. — Monoplégie spasmodique infantile. Epilepsie jacksonnienne. Drainage d'un kyste cérébral. Guérison par Terrier et Broca. Congrès de Chirurgie, 1891.

Homme, 18 ans. Développement intellectuel toujours insuffisant. Son bras gauche a toujours été faible, maladroit et froid. Il était flasque. Fréquents maux de tête. Vue mauvaise.

En 1887, première crise convulsive. Les attaques sont précédées d'une aura (tremblement du pouce gauche). Perte de connaissance plus ou moins pendant les attaques. Le membre supérieur gauche est resté contracturé. L'aspect du membre de ce malade est celui d'un individu atteint d'une hémiplégie spasmodique infantile chez lequel l'atrophie du membre serait seulement prononcée. Il s'agit ici non pas d'une des deux variétés typiques A, contracture avec atrophie, ou B altération vraie ; mais de cette forme mixte décrite par Marie sans lésions de paralysie avec mouvements athétosiformes, qui réunit quelques-uns des caractères des deux variétés précédentes, de façon à constituer comme une forme de transition entre elles.

Faiblesse de la jambe. Intelligence très obtuse. Nystagmus horizontal. Vision faible. Papilles confuses.

Etat général bon.

Opération le 16 novembre 1890. — Trépanation dans le point voulu. On tombe en présence d'une *cavité kystique*. On l'ouvre d'un coup de bistouri, et il en sort un liquide

incolore et transparent. La cavité apparaît avec les dimensions d'un grosse noix entourée d'une membrane mince, blanchâtre et friable. On draine, puis on suture.

Résultats opératoires. — Dans les huit jours qui suivent, vision améliorée ; quinze jours sans attaques, puis les crises reparaissent de temps à autre. Le père écrit à la date du 9 mars : « Malgré ces convulsions, la vue s'améliore, et le bras perd de la force ».

Le 27 mars, le Dr Montprofit d'Angers, écrit : « Depuis l'opération, les crises épileptiformes qui étaient fréquentes et diurnes ont beaucoup diminué en nombre et ne se produisent jamais le jour. Elles sont très courtes avec quelques mouvements convulsifs. Le sommeil reprend presque aussitôt et se continue très calme jusqu'au matin. Au réveil, l'intelligence est aussi nette que si rien ne s'était produit. Pas de crise depuis le 8 mars. Vue très améliorée. Les yeux ne présentent plus cette instabilité et ces mouvements désordonnés qui donnaient au sujet une singulière physionomie. Il peut écrire. De loin il reconnaît même, personnes et objets. Le bras gauche a repris un peu de force. La main peut saisir des objets légers et peut aussi servir à manger. Santé générale très améliorée. Enfant gai, ne souffrant pas, mangeant bien et ayant pris de l'embonpoint. Amélioration très marquée dans le caractère ; autrefois très irritable. Actuellement caractère égal et très appliqué au travail ».

M. Broca a bien voulu me donner de ses nouvelles au commencement d'août 1893. L'état du sujet est excellent, il n'a pas eu d'attaques convulsives depuis six mois.

73. — Thomas and Bartlett. *Tumor of the brain, operation, death.* *Trans. of. Amer. homoeop Inst.*, 1889-464,

Femme, de janvier à mars 1889, convulsions accompagnées d'engourdissement, commençant dans les doigts de la main gauche et gagnant ensuite le bras, se produisent par intervalles, puis deviennent plus fréquentes, s'étendant à la jambe gauche et parfois à la face, le bras et la jambe restant parésiés après l'attaque. Céphalée constante, pas de névrite optique.

Diagnostic. — Tumeurs du tiers moyen des circonvolutions rolandiques.

Opération, 13 juin 1889. — Epine osseuse de 3/8 de pouce de long s'enfonçant à travers la dure-mère et sous celle-ci très adhérente, une tumeur mesurant 3 pouces 1/2 sur 2/2 et 1/2. Elle est enlevée, les circonvolutions sous-jacentes étaient aplaties et ramollies. 48 heures plus tard, une hémiplégie gauche se développa, la malade devint comateuse et mourut.

Cavité remplie par un caillot, cortex très ramolli.

74. — (Résumée). Tumeur cérébrale. Attaques épileptiformes. Hémiparésie. Trépanation. Guérison. Weir et Seguin.

Ni syphilis, ni alcoolisme. Après un accès de fièvre intermittente, violente céphalalgie, contractions spasmodiques dans le cou produisant une rotation de la tête vers la droite. Rien dans les membres. Pendant les deux années suivantes, deux attaques semblables ; enfin, attaque épileptiforme type avec perte de connaissance et morsure de la langue.

Ces attaques se renouvelèrent et en nombre croissant ; les mouvements spasmodiques étaient limités au côté droit, face, bras et main ; puis survint de l'hémiparésie droite ; langue un peu déviée, parole embarrassée et traînante.

Diagnostic. — Tumeur cérébrale siégeant dans l'hémisphère gauche, située dans la région du centre des mouvements de la face et en partie dans celle du centre des mouvements du bras.

Opération. — Ouverture de 7 centimètres sur 5. La surface cérébrale mise à nu ne présenta d'abord rien d'anormal ; une pression avec le doigt finit par faire sentir une résistance marquée dans la profondeur, au-dessous du point où l'on s'attendait à trouver la lésion cérébrale ; divisant alors le tissu de la circonvolution, on découvrit à 2 centimètres de profondeur, une tumeur de la grosseur

d'une amande, non encapsulée et comme infiltrée dans la masse cérébrale.

L'ablation fut facile. Elle siégeait entièrement dans la substance blanche, à 2 centimètres de profondeur, au niveau du pied de la deuxième circonvolution frontale et du bord antérieur correspondant de la frontale ascendante, c'est-à-dire vers le centre des mouvements de la face.

Résultat favorable ; le malade est d'abord complètement aphasique, mais recouvra la parole dans la suite. Les attaques épileptiformes diminuaient de nombre et d'intensité.

L'amélioration d'ailleurs suivait une voie progressive. Il s'agissait d'un sarcome.

Récidive, huit mois et demi avant la mort, qui survint deux ans et demi après l'opération.

75. — (Résumée). Dégénérescence kystique de la pie-mère. Trépanation. Guérison. Zenenco. Troisième Congrès des médecins russes à Saint-Pétersbourg, janvier 1889.

Sujet syphilitique ; symptômes d'excitation de la couche corticale du cerveau par compression.

Après trépanation, on trouva une dégénérescence kystique de la pie-mère. Ablation des parties malades. Résultat très satisfaisant.

TUMEURS DU CERVEAU

47 TRÉPANATIONS PALLIATIVES.

1. — Tumeur cérébrale. Mort. Par Agnew (*University medical Magaz.* Vol. IV, avr. 1891).

Céphalée, vertiges.

Diagnostic. — Tumeur du cervelet.
Gliôme du troisième ventricule.
Trépanation. Mort 9 heures après l'opération.

2. — Tumeur cérébrale. Trépanation palliative. Amélioration. Par Albert (*Wiener medicin. Wochenschrift*, 1895, nos 1, 3, 5).

Jeune homme, 18 ans. Céphalalgie intense continue. Vomissements. Sialorrhée. Vertige.

Opération. — Résection de la paroi crânienne sur une étendue de trois centimètres environ.

Résultat opératoire. — Le malade se trouve débarrassé de sa céphalalgie; mais les autres troubles persistèrent.

Il en fut de même à la suite d'une seconde résection.

3. — Tumeur cérébrale. Trépanation palliative. Amélioration. Par Albert. *Wiener med. Woch.*, 1895, p. 113.

Homme, 39 ans. Céphalalgie, diplopie, vertiges, vomissements.

Opération. — Trépanation. Amélioration manifeste, suppression des symptômes; augmentation de l'acuité visuelle Cessation momentanée du vertige, qui se reproduit aussi intense quatre semaines plus tard.

Section de la dure-mère : procidence de la substance cérébrale.

Amélioration comme la première fois.

Plus tard, aggravation, nouvelle trépanation, et de nouveau amélioration. Le malade meurt quelque temps après.

4. — Tumeur cérébrale. Trépanation palliative. Par Albert. *Wiener med. Woch.*, 1895, p. 112.

Femme, 27 ans. Toujours bien portante.

Au commencement de janvier 1894, début de la céphalée. Huit jours auparavant, elle avait accouché. Les douleurs siégeaient au-dessus de l'oreille droite, parfois s'étendant à toute la tête. Elles duraient en moyenne un jour et

ne cédaient à rien. Bientôt, douleurs dans la pulpe des doigts et des orteils. Au bout de quatre mois, troubles de la vue surtout à droite. Diminution de l'ouïe à droite.

22 juin 1894. — La malade m'est amenée. Elle est amaigrie. Au niveau de l'écaille temporale sensibilité au toucher. Pupilles dilatées réagissant mal à la lumière et à l'accommodation. Diminution de l'ouïe, de l'acuité visuelle ; perte de l'odorat.

Opération. — Ablation au niveau du temporal d'un morceau d'os. La dure-mère est fortement tendue et bat violemment.

Plusieurs ponctions. Evacuation d'une certaine quantité de liquide.

Les jours qui suivirent l'opération, la malade fut plus gaie, la céphalée moindre et le sommeil meilleur, mais les symptômes reparurent quelque temps après.

5. — Tumeur cérébrale. Symptômes de fausse localisation. Trépanation exploratrice. Mort. Aldibert (de Toulouse) *Revue de chirurgie*, 1895.

Femme 75 ans. Du 15 mai 1894 au 3 juillet crises convulsives localisées au membre supérieur droit ; peu à peu importance progressive. Accidents analogues du côté du membre inférieur. Perte de connaissance. Plus tard, paralysie droite. Intelligence conservée. Pas de céphalée. Vue parfaite.

Le 24 juillet. — Cinq crises dans la journée.

Diagnostic. — Tumeur cérébrale.

Opération. — 12 août. — Chloroforme. Injection préalable de 1 centigramme de morphine. Ouverture 7 centimètres de largeur sur 5 centimètres de hauteur. Incision cruciale de la dure-mère ; elle était partout animée de battements. On a sous les yeux la frontale ascendante dans sa partie moyenne, une légère portion de la pariétale ascendante et le pied de la deuxième frontale, à gauche. On voit une tache grisâtre plus foncée que le reste de la surface cérébrale, on la palpe, on l'incise, et rien ne paraît suspect. Croyant à une collection liquide sous-jacente, on fait deux ponctions aspiratrices sans résultat. On referme après 55 minutes d'intervention.

Suites operatoires. Les crises ne sont survenues que deux fois en deux mois depuis l'opération.

Mort, 5 novembre. — Gâtisme, paralysie complète des membres droits, de la face, plus d'attaques depuis le 28 septembre.

Autopsie. — Brèche osseuse complètement obturée par le péricrâne uni intimement à la dure-mère sous-jacente les deux membranes obturent complètement l'orifice osseux à la façon d'une forte toile tendue sur tout son pourtour, et empêchant toute hernie de la masse encéphalique.

Tumeur occupant le pied des deux premières circonvolutions frontales, ayant 4 centimètres de hauteur sur 3 centimètres de largeur. Elle siège là où était la tache grise ; mais cette tache s'est notablement agrandie, elle a pris une consistance élastique. La frontale ascendante est tout

à fait indépendante de la tumeur ; elle est réduite à un mince ruban de 5 millimètres de largeur. Sarcome globo et fuso-cellulaire.

6. — Tumeur cérébrale. Trépanation. Mort, par Beach et Putnam. *Boston med. Journal* f. 1890, t. CXXII, n. 15, p. 342 et 345.

Homme de 51 ans.

Le premier symptôme remonte à septembre 1888 et fut un tremblement de la main droite.

Bientôt apparurent des troubles de la parole.

Paralysie, puis convulsions généralisées sans aura ou localisation spéciale.

En janvier 1889. — Début de la céphalée qui intermittente au début, augmente progressivement de fréquence et d'intensité. Inégalité pupillaire. Pupille gauche plus dilatée.

En février 1889. — Vomissements et à l'examen ophtalmoscopique constatation de la névrite optique. Affaiblissement intellectuel. Finalement attaques répétées de convulsions des muscles fléchisseurs de la main droite avec tendance à la contracture. Parésie des extenseurs. Ictère.

Opération par Dr Beah 2 mars 1889. — Incision semi-lunaire de trois pouces et demi sur la deuxième circonvolution frontale gauche ; couronne de trépan de un pouce ; de trois fois plus épais que normalement ; la dure-mère fait hernie ; deuxième couronne de trépan en haut et en arrière, et résection à la pince coupante de la partie intermédiaire ;

lambeau de dure-mère, ponction du cerveau au ténotome, à la profondeur de 1 pouce, sans résultat ; exploration au doigt, infructueuse également ; comme le malade est très faible on referme la plaie.

La tumeur ne fut donc pas trouvée.

Le malade mourut dans le coma au bout de 36 heures.

Autopsie. — Tumeur du lobule pariétal inférieur.

7. — Tumeur cérébrale. Trépanation. Amélioration passagère, par Carl Beck (Chicago). Statistique inédite de l'auteur.

Jeune fille de 16 ans. La malade a présenté depuis longtemps les premiers symptômes de son affection cérébrale. Il existe depuis six mois de la névrite optique et tous les signes classiques d'une tumeur cérébrale, siégeant dans la zône motrice gauche.

Opération. — 21 mars 1894. — Trépanation et agrandissement de la brèche. Après ouverture de la dure-mère, le cerveau forme une hernie qui nécessite une ponction des ventricules. Une grande quantité de liquide est enlevée (160 grammes), et la cavité crânienne est fermée (on n'a donc pas trouvé la tumeur).

Résultats opératoires. — Réunion de la plaie par première intention. Tous les symptômes s'améliorèrent immédiatement, la malade commença à distinguer les objets, elle comptait les doigts à la distance de deux mètres. Cette

amélioration de l'état général était telle, que au bout de quelques mois la ponction jugée nécessaire est répétée ; 120 grammes de liquide sont enlevés. Mais peu à peu l'hydrocéphalie reparut.

Une année après, M. Beck a revu la malade, qui était dans un état très peu satisfaisant. Une paralysie développée du côté droit prouve bien que la tumeur existait à gauche, sans qu'on ait pu la trouver. M. Beck trouva l'état général de la malade trop mauvais pour lui faire subir une nouvelle opération.

8. — Carcinome secondaire. Mort par Carl Beck (Chicago). Statistique inédite de l'auteur.

Femme, 42 ans. 15 ans avant la maladie actuelle cette femme a été opérée pour carcinome de la mamelle. Depuis trois semaines, elle présente tous les symptômes d'une tumeur du cerveau, tous les signes classiques existent. Cécité complète, douleurs insupportables, marche très difficile, impossibilité des mouvements coordonnés.

Opération. — 10 mars 1894. — Résection ostéo-plastique de l'occiput. Ligature nécessaire du sinus transversal et longitudinal. On trouve la tumeur dure, large, située sur le côté droit du pont, l'ablation est impossible. On abandonne cette idée d'ablation.

Suites opératoires. — Le patient montre des œdèmes très marqués de la face et de la tête dus à la ligature du sinus.

Mort trois jours après l'opération. Il s'agissait là d'une métastase dans le cerveau du carcinome de la mamelle. L'ablation était très défavorable à cause de la muplicité de métastases en pareille circonstance.

9. — Sarcômes multiples. Mort. Par Carl Beck (Chicago). Statistique inédite de l'auteur.

Jeune homme, 13 ans. Fils d'un alcoolique et d'une mère bien portante.

Souffrant depuis son enfance. Idiot, avec attaques épileptiques du type jacksonnien, avec parésie du même côté du corps indiquant une tumeur dans la région corticale motrice.

Opération. — 6 septembre 1892. — Trépanation avec la couronne de trépan de un pouce de diamètre. Deux ouvertures sont pratiquées. A l'examen du cerveau, on constate l'existence d'une tumeur, mais l'extirpation est abandonnée, parce qu'on trouve le cerveau criblé de tumeurs.

Résultats opératoires. — Le malade meurt 12 jours après l'opération, avec les symptômes d'une méningite aiguë.

Autopsie. — Sarcômes multiples distribués dans les différentes parties du cerveau, variables de la grosseur d'un pois à une noisette.

Tumeurs cérébrales. Trépanations décompressives, par Bruns (*Wiener Medicinische Presse*, 1893).

10-11.— Deux cas rapporté sont été suivis d'amélioration.

12. — Dans un troisième cas, pas d'amélioration.

13. — Gomme cérébrale par Cassaët et Lannelongue (*Archives cliniques de Bordeaux*, septembre 1895).

Femme, 40 ans, journalière, entrée à l'hôpital, le 8 février 1895.

Antécédents héréditaires. — Rien de particulier. Pas d'hérédité nerveuse de par les collatéraux.

Antécédents personnels. — Premières règles à 10 ans 1/2, depuis, toujours bien réglée.

A 16 ans, crises mal déterminées d'ordre nerveux.

Il y a sept ans, la malade a contracté la syphilis. Traitement ioduré.

Début de la maladie actuelle. — En août 1894. — Attaque convulsive avec perte de connaissance, suivie de plusieurs autres. Puis surviennent des crises, tantôt à droite, tantôt à gauche, sans perte de connaissance. Le nombre des attaques a été dans certains jours de 60 à 70.

État actuel. — Les attaques convulsives sont précédées d'une aura consistant en une série de frissons dans tout le corps. L'attaque débute par le bras gauche, puis s'étend à la jambe du même côté, et enfin, se généralise au corps tout entier. Après la crise, la tête reste extrêmement douloureuse, et le bras gauche, flasque et paralysé. Pendant l'attaque, la malade a toute sa connaissance.

Il existe une légère asymétrie faciale, et de la paralysie à gauche.

Pas de trouble de l'intelligence ; mémoire intacte.

Sensibilités normales. Aucune lésion du fond de l'œil. Brouillards devant les yeux. Les réflexes rotulien et plantaire abolis des deux côtés.

Le 18 février 1895. — 129 attaques. Les attaques deviennent plus nombreuses et plus violentes.

Le 29. — Même état. Le professeur Lannelongue conclut à la nécessité d'une trépanation, pour diminuer les phénomènes de compression cérébrale et permettre d'attendre les effets du traitement spécifique (Iodure de potassium, 10 grammes, et frictions mercurielles).

Opération. — Pratiquée avec le trépan et le procédé de Lucas-Championnière, pour la détermination des centres, Incision cruciale des téguments.

La perte de substance pratiquée à la boîte crânienne constitue une fenêtre quadrilatère, de 5 centimètres de long sur 2 cent. 1/2 de haut.

On constate une hyperostose de la région pariétale.

Durée de l'opération : une heure. Pendant ce temps huit crises ont été observées. Après l'opération, nombreuses crises d'une durée moyenne de 75 secondes.

Les dernières attaques se sont beaucoup atténuées: elles cessent le 21, dans la matinée. Cautérisation au traitement anti-syphilitique.

L'hémiplégie gauche persiste, et le 24 février, il se produit une escharre sacrée.

Le 26. — On change le pansement, tout va bien. Dans la nuit et le jour, huit petites crises de tremblement, à peine perceptibles dans les deux membres du côté gauche.

Le 4 mars, on change le pansement; pas de modification ; l'escharre sacrée a augmenté de profondeur.

Dans la nuit du 7 au 8, la malade meurt.

Autopsie le 11 mars. — Après l'ablation de la calotte crânienne, on observe en avant du point trépané, au niveau de la deuxième frontale droite, une dépression de forme arrondie, mesurant une surface à peu près égale à celle d'une pièce de *dix* centimes. La dure-mère présente en quelques points un épaississement notable et des adhérences qui l'unissent intimement à la pie-mère et à la substance cérébrale sous-jacente.

Hémisphère cérébral droit : au niveau de la zône déprimée signalée plus haut, les adhérences sont telles qu'il est impossible d'enlever les méninges sans dilacérer la substance cérébrale ramollie. Cette lésion siège exactement sur le tiers postérieur de la deuxième frontale, en avant du pli de passage qui a conservé ses caractères normaux. Pas de lésion sur la zône psycho-motrice. La lésion a environ le volume d'une noix, elle s'étend en profondeur jusqu'à deux centimètres environ. La pie-mère est très épaissie en ce point et d'aspect cicatriciel. Cette lésion, qui offre

tous les caractères d'une *gomme syphilitique*, est séparée des tissus voisins par une ligne de démarcation très nette.

Pas de lésions de l'hémisphère cérébral gauche, ni de la moëlle.

14. — Sarcome du corps pituitaire. Acromégalie. Opération par R. Cazan et Paul (*Brit. méd. J.*, 1893, t. 2, p. 1421.

Femme 33 ans, admise à l'hôpital le 6 juin 1891, se plaignant de céphalée, tuméfaction des mains et des pieds.

A. P... Marie ; a eu 9 enfants.

Début des accidents en juin 1890 par la douleur. Intelligence normale. Mémoire un peu affaiblie. Elle dort bien quand sa douleur ne l'en empêche pas. Réflexes normaux. Sensibilité normale sauf sur la joue gauche. Pupilles 4 millimètres réagissant bien à la lumière et à l'accommodation. Rétine normale.

Elle se plaint d'une douleur aiguë dans la région innervée par le cinquième nerf crânien du côté gauche.

Système musculaire apparemment normal; réaction électrique normale.

Système circulatoire. — Bruit systolique à la pointe.

Système respiratoire normal si ce n'est une douleur fréquente dans les urines à gauche.

Système digestif. — Langue large ; œdémateuse : bon

appétit. Bonne digestion. Douleur dans la moitié gauche de la bouche et de la gorge.

Système rénal. — Urine quantité normale.

Densité 1020.

Ni sucre ni albumine.

Glandes sanguines. — Rate normale. Thyroïde normale mais plus sensible.

Diagnostic. — Acromégalie.

Opération 2 février 1892. — Par M. Paul.

Incision semi-lunaire au-dessus de la fosse temporale droite. Mise à nu de la dure-mère. La tumeur n'est pas trouvée.

Résultat. — Disparition de la douleur et amélioration sensible pendant trois mois, puis mort en avril.

Autopsie. — Tumeur sarcomateuse du corps pituitaire du volume d'une mandarine.

15. — Gliôme sous-cortical. Trépanation. Mort par Chipault (*Revue Neurologique*, 1893).

Homme, 46 ans. Epilepsie jacksonnienne avec aura variable.

Large exploration cérébrale. Ouverture de 6 centimètres sur 6, sur le milieu de la ligne rolandique ; après incision

de la dure-mère, hernie des séreuses ; ponctions et incision cérébrale sans résultat ; sutures de la dure-mère ; drain de crin de Florence.

Tumeur non trouvée.

Mort dans le gâtisme le vingt-troisième jour.

Autopsie. — Gliome sous-cortical du pied de la deuxième frontale, ayant le volume d'une cerise.

16. — Tumeur du quatrième ventricule, avec envahissement du cervelet. Mort par Deaver et Neill *Boston méd. and Surg. Journal*, 1822), t. 2, p. 221.

Jeune homme de 11 ans. Présentant une tumeur pulsatile de la région occipitale. La compression sur les artères carotides diminuait la pulsation et le bruit.

Opération. — L'ouverture crânienne fut élargie pour examiner l'anévrysme qu'on supposait siéger sur le trajet du sinus longitudinal ; une aiguille exploratrice fut introduite, et son extraction provoqua une hémorrhagie qui ne fut arrêtée que par une très longue compression ; ultérieurement, ligature de la vertébrale gauche sans résultat.

Résultat. — Après l'opération la pupille gauche devint et resta plus petite que celle du côté opposé ; le malade s'affaiblit peu à peu et mourut plusieurs mois après l'opération ; on trouva une masse gliomateuse dans le quatrième

me ventricule, ayant envahi le sinus et les deux lobes cérébelleux ; ventricules cérébraux et canal central de la moelle énormément dilatés.

17. — Sarcôme de la protubérance. Trépanation exploratrice. Mort par Diller (*American J. of méd. Sc.* 1892, t. CIV, 5 novembre).

Homme, 33 ans. Chute sur la tête. Il ne perdit pas connaissance et continua à marcher quelque temps, mais il se plaignit de vertige ; lassitude musculaire ; céphalée diffuse, parfois localisée et intense ; tendance à l'assoupissement ; hémiparésie gauche ; titubation cérébelleuse ou ataxie d'une espèce particulière ; trouble de la vision ; difficultés de la marche ; dysphasie et aphonie marquées, névrite optique marquée. Exostose au niveau de la circonvolution, pariétale supérieure. Trépanation à la partie toute supérieure du sillon de Rolando droit ; incision de la dure-mère ; hernie énorme du cerveau congestionné ; agrandissement de l'ouverture ; exploration au doigt, sans résultat, de la surface cérébrale ; ponction avec un trocart du ventricule, d'où s'échappe avec force un liquide clair ; la canule est remplacée par un drain placé dans le centre du lambeau qu'on suture.

La tumeur ne fut pas trouvée.

Résultat. — Ecoulement permanent de liquide céphalo-rachidien ; le drain est enlevé au bout de 24 heures. La hémiparésie gauche a augmenté, trois ou quatre convulsions.

Mort la trente-sixième heure.

Autopsie. — Il s'agissait d'un sarcôme de la protubérance situé sur le côté gauche de la protubérance.

18. — Tubercules du cerveau. Mort par Dopson (*Lancet*, 1892, t. I, 14 mai).

Garçon 18 ans. Après ablation de la couronne du trépan, hernie de la dure-mère, puis du cerveau ; ponction sans résultat, avec une aiguille aspiratrice de trois pouces de long ; drainage, durée une demi-heure.

La tumeur ne put être trouvée.

Résultat. — Méningite septique. Ouverture secondaire du ventricule par ramollissement cérébral.

Autopsie. — Tubercules multiples de l'hémisphère gauche.

19. — Tumeur cérébrale. Trépanation palliative. Mort par Eskridge in Knapp (*Intracronial grossettis*, table IX).
Statistique Chipault. Page 341, cas 35.

Femme 32 ans. Large masse probablement gliomateuse, de trois pouces trois quart sur quatre, dans le lobe frontal gauche, s'étendant en arrière jusqu'au sillon de Rolando.

Trépanation au niveau de la tumeur, trop volumineuse pour être enlevée.

Mort en huit jours.

20. — (Résumée). Traumatisme. Aphasie, puis hémiplégie. Trépanation. Gliôme. Mort. Fraser. *Lancet*, 27 février 1886.

Homme 44 ans. Coup violent sur le côté gauche de la face, reste étourdi pendant dix minutes, puis est transporté à sa demeure. Région frontale gauche fort contuse, petite plaie au-dessus du sourcil. Parole indistincte. Veut sortir le lendemain, mais est obligé de rentrer, vomissant et incapable de parler.

Alors surviennent des étourdissements, de la douleur dans le côté gauche de la face, des attaques de défaillance.

Pas de modifications de la parole. Mémoire des mots affaiblie.

Lors de l'entrée à l'hôpital, céphalalgie frontale, douleur à la pression en un point localisé. Pas de paralysie. Température 98°, ne pouvait nommer les objets, mais reconnaissait leurs noms. Pouvait écrire, mais ne pouvait lire, donnait presque toujours un mot pour un autre dans ses réponses : Habile à copier, ne pouvait écrire sous la dictée ; mémoire des noms perdue.

Bientôt, hémiplégie complète, pupilles inégales, pupilles pâles ; selles involontaires. Contracture des muscles de l'épaule gauche. Etat semi-comateux.

Trépanation au niveau du pied de la frontale ascendante.

Rien d'anormal sous la dure-mère, pas d'inflammation des membranes, par de collection purulente ou autre.

Un couteau à cataracte est introduit dans le cerveau, dans des directions différentes sans résultat. Plaie fermée

et traitée antiseptiquement ; trois jours plus tard la température s'élevait à 107 et le malade mourait.

A l'autopsie, méninges saines, circonvolutions du côté gauche aplaties. Le trépan avait été appliqué juste au niveau de l'origine de la scissure de Sylvius.

Les ventricules étaient distendus.

Dans le lobe temporo-sphénoïdal, on trouva un large gliôme entouré de parties ramollies. Il avait envahi la circonvolution de Broca et les parties voisines des circonvolutions frontale et pariétale ascendantes.

Il y avait aussi à ce niveau un petit foyer d'hémorrhagie récente.

21. — Tumeur du centre ovale déterminant de la paralysie motrice et de la perte du sens musculaire. Opération. Mort, par London Caster Gray. *Brain*, 1892, t. XV, p. 663.

Homme, 38 ans. Venu près de moi le 1er novembre 1890. Il y a environ 15 jours le bras droit et la jambe sont devenus faibles. En même temps, céphalée et insomnie. Il y a quelques années le malade aurait eu du vertige de Ménière. En l'examinant je trouve une paralysie motrice considérable de la jambe gauche au point que le malade marche très difficilement et il y a également un peu de paralysie de l'extrémité supérieure. Diminution de la sensibilité de contact et à la douleur dans le pied mais pas de thermoanalgésie. Perte du sens musculaire.

Rien à l'examen ophalmoscopique.

Operation 14 novembre par J. A. Wyeth.

Crâne très épais. Mise à nu de la frontale et de la pariétale ascendante, de la base, de la deuxième et de la troisième frontale et au 1/3 antérieur, de la première et seconde circonvolution pariétales. Pie-mère tendue, normale. La substance cérébrale paraît également normale. Ponction en différents points. On ne trouve pas de néoplasme.

Le malade mourut le lendemain 17 novembre au matin.

Autopsie. — La tumeur est trouvée dans la circonvolution pariétale ascendante plus près de son bord postérieur et elle est située à 1/4 de pouce de la surface de la circonvolution, à la jonction du 1/3 supérieur et du 1/3 moyen, dégénérescence kystique centrale.

Une des aiguilles pendant la ponction a pénétré au travers de la tumeur.

Il s'agissait d'un sarcome globo-cellulaire mélanique.

22. — Trois kystes séreux occupant le centre du bras, de la jambe et de la face. Trépanation. Mort. Hammond, *Med. News*, 1887, VI, p. 472.

Femme, 34 ans, depuis deux ans accès épileptiques avec perte de connaissance ; paralysie du facial inférieur gauche ; paralysie de langue et de voile du palais, plus tard parésie, puis paralysie du bras gauche ; bientôt parésie du membre inférieur gauche, céphalées épouvantables. Pas de syphilis. Pupilles étranglées.

A l'opération on ne trouve rien ; à l'autopsie qui a lieu le lendemain (mort après 24 heures d'inconscience) on trouve au-dessous de l'écorce amincie trois kystes séreux occupant les centres des bras, jambe et face.

23. — Résumée. Traumatisme ancien. — Cécité. — Hémiparésie. — Trépanation. — Tumeur cérébrale. — Ablation incomplète. — Pas d'amélioration. — Heath. *Lancet*, 1888 p. 671.

Homme, 20 ans, alcoolique ; accès épileptique depuis 1883 ; à l'âge de 6 ans, coup sur la tête suivi de perte de connaissance, nouveau traumatisme à Noël 1886 suivi de cécité de l'œil droit. Céphalalgie constante au-dessus du crâne ; atrophie du disque optique du côté droit avec commencement d'atrophie du côté gauche ; perte de l'odorat à droite ; traits tirés à droite. Bras et jambe gauches beaucoup plus faibles.

Diagnostic. Maladie de la partie supérieure de la frontale ascendante, où existe un point sensible à la pression, un pouce et demi en arrière de l'angle externe de l'os frontal, deux pouces plus haut que le zygoma.

Opération le 13 octobre. — L'ouverture à ce niveau a montré la matière cérébrale plus foncée que d'habitude ; après l'avoir incisée, on a trouvé une tumeur irrégulière assez profondément située et adhérente à la base de la fosse antérieure.

Ne pouvant l'enlever en entier, on abandonna l'opération et on appliqua un pansement antiseptique. Treize

mois après l'opération la cécité était à peu près complète, la santé était bonne, mais les accès plus fréquents que jamais.

24. — Tumeur fibreuse. Trépanation palliative. Mort par Horsley (*British méd. J.* 1893. t. II, p. 136).

Tumeur fibreuse comprimant l'hémisphère droit : hémiplégie, hébétude. Tumeur, mais trop volumineuse pour être enlevée.

Mort de shock.

25. — Horsley. *British. méd. J.* 1893, t. II, p. 1366).

Tumeur du lobe temporo-sphénoïdal. Symptôme de Vernicke, céphalée violente, névrite optique intense, cécité complète.

Tumeur, mais inextirpable par son volume.

Résultat. — Service de plusieurs mois, pendant lesquels la céphalée disparaît et la vision s'améliore.

26. — Tumeur du cerveau. Trépanation palliative. Amélioration par Horsley *Britisch M., J.* 893, t. II, p. 1367).

Tumeur de l'hémisphère gauche à la partie moyenne de la frontale ascendante.

Trop volumineuse pour être enlevée.

Resultat. — Survie deux ans avec disparition des attaques et amélioration de l'hémiplégie.

27. — Tumeurs cérébrales. Trépanations palliatives, par Jaboulay (de Lyon) *Archives provinciales de Chirurgie* 1893.

OBSERVATION I

Homme 29 ans. Traumatisme crânien en 1882. Accidents en 1889. Céphalalgie gauche. Intelligence obtuse. Vue affaiblie. Bourdonnement, oreille gauche. Crises épileptiformes.

Opération. — 28 mai 1889. — Trépanation au niveau de la bosse frontale gauche.

L'incision de la dure-mère ne montre rien de particulier ; réimplantation des rondelles.

Résultat. — Pendant quatre jours disparition des crises et de la céphalalgie. Mais peu à peu ces crises reparaissent et deux mois après elle sont plus fortes. On enlève une des rondelles qui fait souffrir le malade lorsqu'on appuie dessus.

L'état du malade s'aggrave et il meurt en août 1890, un an 1/2 après l'opération.

Autopsie. — Tumeur de la corne sphénoïdale du ventricule gauche.

28. — Observation II

Fillette de 9 ans. Pas de maladie nerveuse ou mentale dans les antécédents. A 3 ans 1/2 chute dans laquelle la région frontale a porté sur des pierres. Depuis, douleurs de tête. Caractère irritable. Éducation intellectuelle impossible. Impulsions, la malade se frappe la tête avec les poings, se mord les mains ou les bras ; on est forcé de l'interner dans une maison de santé.

Inégalité pupillaire. Contractions brusques convulsives des muscles de la face. Amaigrissement.

Opération. — 8 août 1890 par M. Jaboulay, qui enlève quatre rondelles osseuses sur le côté droit. La dure-mère n'est pas ouverte. On trépanait en songeant au traumatisme du début.

A partir de l'opération, *les impulsions cessent d'une façon absolue* et sans transition. L'état intellectuel est ce qu'il était au début de la maladie ; l'intelligence s'est conservée intacte pendant une suspension de 7 années des fonctions intellectuelles. L'enfant est gaie.

Mort le 25 août après des impulsions moins violentes et discontinues, par tuberculose généralisée.

Autopsie. — On trouve une tumeur tuberculeuse, de la grosseur d'une petite noix. Elle s'est creusée dans la substance cérébrale à la face interne de l'hémisphère droit, en avant et au-dessus du corps calleux une petite cavité. Elle est adhérente aux méninges.

29. — Observation III

Fille, 18 ans. Etourdissements, chutes fréquentes, perte de mémoire. Paralysie du membre supérieur gauche. Parésie du membre inférieur correspondant. Jamais d'accidents convulsifs.

Opération. — Trois couronnes du trépan sur la région rolandique droite, incision de la dure-mère ; saillie du cerveau, qui est mou ; réapplication des rondelles.

Mort le troisième jour avec hyperthermie.

Autopsie. — Tumeur de la base au niveau du chiasma.

30. — Observation IV

Homme 22 ans, atteint d'une sarcome télangiectasique, développé dans la pie-mère, généralisé au crâne sans perforation de la dure-mère et se manifestant extérieurement sous la forme d'une grosse tumeur au niveau du frontal et du pariétal, 15 centimètres en longueur et en largeur. Masse molle, fluctuante, expansible au centre, dure, osseuse, mamelons à la périphérie. De très grosses veines serpentent sur la tumeur du doigt. La vision de l'œil gauche est trouvée, dans les muscles opposés, rien d'anormal.

Opération. — Incision cruciale des téguments ; 5 à 600 grammes de sang ; incision de la tumeur ; immédiatement le cœur et la respiration s'arrêtent : le malade revient à

lui au bout de 3/4 d'heure. On remet le doigt dans l'incision. *Mort subite.*

31. — Observation V

Homme opéré *in extremis*, dans le coma, pour une vaste tumeur de l'hémisphère droit. Il avait présenté une perte du mouvement et de la sensibilité du côté droit.

Opération. — Travée volante sur la région rolandique droite ; incision de la dure-mère ; hernie cérébrale ; ponction sans résultat, réapplication de la travée.

Mort. Le lendemain avec 41°,9.

32. — Gliôme cérébral. Trépanation. Mort, par Keer (*Occidental médical Times*, 1890). Cas 71 de la statistique Chipault, page 351.

Homme de 35 ans, chez lequel une couronne de trépan fut appliquée sur la région rolandique, ponction du cerveau sans résultat ; replacement de la couronne osseuse.

Il s'agissait d'un gliome central de l'hémisphère gauche, qui ne put être trouvée.

Mort. — Le troisième jour.

33. — Tumeur du pont de Varole. Trépanation. Mort, par Keesley et Donald Hood, Ball et Colman. *Lancet*, 1889, II, p. 294.

Enfant, 7 ans, entré à l'hôpital le 25 mars 1888. Quinze jours avant son entrée il a fait une chute en jouant et la tête a porté contre une fenêtre.

A l'admission pas de céphalée, douleur dans la poitrine, diplopie. Pas de névrite optique. Réflexes rotuliens exagérés, pas de clonus, pas de paralysie motrice ou sensorielle. Vomissements très fréquents.

Opération exploratrice.— On pratiqua une incision semi-lunaire sur le temporal gauche, couronne de trépan de la dimension d'un shelling, ponction des lobes temporal et frontal sans résultat, replacement des fragments osseux.

Tumeur non trouvée, siégeait sur le pont de Varole.

Mort. — Le deuxième jour.

Remarque. — Ce cas semble répondre au cas n° 70 de la statistique Chipault. Il est vraisemblable que le cas 58 de cette statistique est le même.

34. — Trépanation dans un cas d'actinomycose du cerveau par O. Keller. *British Méd., J.*, I, 1890, p. 708.

E. H..., femme de 60 ans. Pleurésie en 1885, puis en 1886 abcès thoracique dû à un foyer d'actinomycose. En

février 1888, elle entre à l'hôpital se plaignant d'une faiblesse croissante dans le bras gauche. Je pensai qu'il s'agissait d'une lésion actinomycose dans la région motrice et suggérai l'idée d'une opération que la malade refusa d'abord. Graduellement ; la parésie s'étendit au bras gauche puis au côté gauche de la face.

Vomissements, céphalée, perte de connaissance, finalement attaque de coma et la malade étant presque moribonde, l'opération fut décidée.

Trépanation par le Dr Burger. L'anesthésie ne fut pas nécessaire. Ablation d'une portion d'os au niveau de la partie moyenne de la circonvolusion ascendante droite pariétale. Mise à nu d'un abcès d'actinomycose, évacuation.

La nuit suivante, la malade sort du coma.

Six heures après l'opération, elle commence à marcher. Amélioration passagère, puis à la fin de l'année réapparition des symptômes, céphalées, vomissements, paralysie, convulsion.

Deuxième opération. — Evacuation d'une grande quantité de pus. Mort le cinquième jour.

35. — Tumeur cérébrale. Trépanation palliative. Amélioration par Nicholson (*British méd. J.*, 1893, t. II), p. 1360.

Tumeur du lobe cérébral gauche trop volumineux pour être enlevée.

Le malade guérit de l'opération et vécut quatre mois,

36. — Gliôme cérébral. Trépanation palliative. Mort, par Pilcher et Dana (*New-York medical Record*, 1889, t. I). Statistique Chipault, p. 363, cas. 103.

Gliôme du lobe frontal, s'étendant au corps calleux ; ancien traumatisme crânien.

Trépanation au niveau de l'ancien traumatisme.

Tumeur non trouvée.

Mort d'arrêt de la respiration.

37. — Tumeur cérébrale. Trépanation exploratrice. Mort. Autopsie. Par Lewis P. Pilcher de Brooklyn (*Annals of Surgery*, 1889, t. I, p. 161).

A. P..., homme de 33 ans, entré en traitement à l'hôpital pour troubles mentaux développés progressivement.

Antécédents personnels. — En 1882, traumatisme ayant porté sur la tête. Il ne se rappelle pas quelles en furent les conséquences immédiates, mais il n'y eut certainement pas de paralysie. L'année suivante modification de caractère, irritabilité, apathie, contrastant avec ce qu'il était autrefois.

En 1884, première attaque convulsive généralisée. Il fut inconscient et « aveugle. »

Les attaques s'arrêtèrent un certain temps sous l'in-

fluence du traitement antiépileptique, mais reparurent en 1889.

A cette époque, céphalée frontale sans nausées ou vomissements, il devint fort apathique, ne voulant pas parler. Insomnie. L'examen ophthalmoscopique à cette époque montre un gonflement des deux nerfs optiques.

Parésie du bras; réflexes un peu exagérés sans incoordination. Pupilles égales réagissant à la lumière et à l'accommodation. Aphémie; atrophie.

Diagnostic. — Tumeurs centrales localisées au niveau du traumatisme antérieur.

Opération. — Incision en D, couronne de trépan; abrasion des angles intermédiaires; incision durale; le cerveau fait brusquement hernie; agrandissement de l'orifice par une autre couronne en avant et incision de la dure-mère; la palpation et les ponctions ne donnent aucun résultat; la partie saillante du cerveau qui ne peut être réduite est abrasée au niveau de l'orifice osseux; ligature au catgut de quelques vaisseaux pie-mériens; suture de la dure-mère; replacement des pièces osseuses; drain de caoutchouc.

Tumeur non trouvée.

Shock; digitale; alcool; mort au bout de 38 heures.

Autopsie. — On trouve une abondante hémorrhagie dans l'espace sous-arachnoïdien, à la base, « due sans doute à ce que l'une des ponctions avait piqué quelques vaisseaux dans la profondeur de la scissure de Sylvius. »

38. — Tumeur cérébrale. Trépanation exploratrice. Mort, par Poirier (observation dans le *Traité d'Anatomie med. chirurgicale* 1er fascicule, page 65 (Statistique Chipault. page 364. Cas. 105).

Femme, chez laquelle une trépanation faite dans la région rolandique mit largement à nu la substance cérébrale ; aucune tendance à la hernie.

La tumeur ne put être trouvée.

Mort de cachexie au bout de quinze jours.

A *l'autopsie*, on trouva une tumeur de la base grosse comme une orange.

39. — Tumeur bulbo-cérébrale. Hydrocéphalie. Ponetion lombaire. Mort. Par H. Quincke. *Berl. klin. Wih.* 1891, p. 930 et 965.

R..., pêcheur, 25 ans, souffre depuis décembre 1889 de céphalée fréquente et depuis 1890 de vertiges.

Entrée hôpital 7 novembre 1890. Il se plaint de céphalée frontale avec sensation de vertige. Double étranglement papillaire. Pupilles moyennement dilatées réagissant faiblement. Odorat conservé. Pas de paralysie du visage ou des extrémités.

Diagnostic hésitant entre tumeur, méningite chronique et exacerbation d'un hydrocéphalie déjà existante.

5 avril 1891. — Ponction de l'arachnoïde au niveau de la troisième vertèbre lombaire. Pression de 500 millimètres

d'eau au niveau de la ponction. On retire ainsi en une heure 100 c.c. de liquide clair légèrement jaune.

Le lendemain amélioration sous le rapport des vertiges. Puis réapparition des symptômes.

6 mai. — *Deuxième ponction* au même point à 6 centimètres de profondeur. On retire 63 c.c. de liquide jaune clair à poids spécifique 1011.

Le jour suivant pas d'amélioration.

Le 9 mai, forte céphalée, faiblesse.

Mort le 10 mai. Une ponction faite aussitôt donne 35 cc. de liquide.

Autopsie. — Tumeur (gliosarcome) gros comme un œuf de poule de forme irrégulière mesurant 5,5 centimètres de long sur 4,5 de large et 4 de haut située sur le côté gauche de la protubérance et du bulbe.

40. — Tumeur cérébrale. — Trépanation. — Mort, par Rémond et Bauby (*Archives provinciales de chirurgie*, 1894).

Homme 24 ans. Début des accidents en 1892.

Douleurs violentes dans le côté gauche de la tête avec irradiations du côté de l'œil.

Troubles vaso-moteurs de la face. Perte de la vue. Névralgie faciale.

Crises convulsives précédée d'aura partant de l'extrémité des doigts de la main droite. Perte de connaissance. Les convulsions d'abord localisées au membre supérieur droit

gagnaient le membre inférieur, puis se généralisaient. Parole nette.

Les membres supérieur et inférieur droits sont légèrement parésiés et contracturés. Réflexes exagérés. Trépidation épileptoïde. Pas de troubles moteurs de la face.

Anesthésie douloureuse de la face à gauche. Rachialgie. Troubles trophiques.

Diagnostic. — Tumeur cérébrale siégeant au niveau des deux premières circonvolutions frontales et de la partie émergente de la frontale ascendante.

Opération. — 26 décembre. — Trépanation. Chloroforme. La surface osseuse saigne d'une manière anormale. On ne trouve rien du côté du cerveau. On ferme et on réimplante la rondelle osseuse.

Suites opératoires (1). — L'opération n'amène aucune amélioration.

Déchéance progressive et mort le 20 février.

Autopsie. — A l'union des circonvolutions frontale et temporale; à l'entrée élargie de la scissure de Sylvius, on trouve une tumeur du volume du poing, jaune grisâtre, de consistance ferme et pouvant s'énucléer du tissu cérébral voisin.

Sarcome fuso-cellulaire fasciculé.

1. Hernie de la substance cérébrale ; les sutures manquent et de la bouillie cérébrale est enlevée avec le pansement.

41.— Gliome cérébral, trépanation palliative par Richardson et Walton (*The American J. of. med. sciences*, 1893, t. II. p. 630).

Homme 40 ans. Gliome lobulé de la région pariétale gauche, en partie encapsulé.

Sujet à des attaques de céphalalgie depuis quelque temps et s'exprime avec plus de difficulté qu'auparavant. Les attaques deviennent de plus en plus fréquentes et intenses.

Diplopie pour les objets placés horizontalement.

Photophobie. — Pupilles réagissant bien à la lumière.

Diminution du champ visuel à droite (hémianopsie). Acuité visuelle normale. Commencement de névrite optique.

Opération. — Ether. Incison en U, ouverture avec une couronne de trépan, 3/4 de pouce en arrière et au-dessous de l'éminence pariétale, 2 pouces en arrière du sillon de Rolando ; agrandissement à la pince emporte-pièce ; dure-mère tendue sans battements ; surface cérébrale granuleuse ; exploration infructueuse ; suture et drainage iodoformé.

Tumeur non trouvée.

Résultat. — Amélioration passagère, puis aggravation et mort le cinquante-neuvième jour.

42. — Tumeur cérébrale. Trépanation exploratrice. Mort, par Sciamanna (*Bulletin di R. Acad. di Roma*, 1885-1886, t. XI). Statistique Ch pault, p. 368. Cas 116.

Homme 46 ans. Gliome du centre ovale droit et de l'écorce du lobe temporal jusqu'aux tubercules quadrijumeaux ; ancien traumatisme crânien.

Trépanation au niveau de l'ancien traumatisme (région fronto-pariétale droite).

Tumeur non trouvée.

Mort deux jours après.

43. — Sarcome. Trépanation exploratrice. Mort par Thornley, Stokler et Nugent (*Dublin J. of Méd. S.* 1890. p. 173 A. xc.

Homme 42 ans. Spasmes du côté gauche et commençant dans la jambe et graduellement envahissant le tronc, les extrémités supérieures et la face. Les spasmes furent suivis de paralysie augmentant dans le même ordre de bas en haut. Absence des signes classiques (névrite optique, céphalée, vomissement) l'hémispasme fut le seul signe. Lambeau en ∩, deux couronnes du trépan de un pouce et ablation à la peine coupante de la partie intermédiaire ; quand la dure-mère fut incisée, le cerveau bomba fortement ; le centre de la jambe, puis le reste de la région motrice, furent explorés avec un trocart, sans résultat ; sutures de la dure-mère.

Tumeur non trouvée.

Mort au bout de 20 jours; arachnoïdite séreuse.

Sarcome à petites cellules de la partie postérieure du lobule pariétal droit.

44. — Tumeur cérébrale. Trépanation exploratrice. Mort. Par Twynam (*Australasian Méd. Gazette*, 1892). Statistique Chipault, p. 375. Cas 125.

Homme adulte. Tumeur comprimant le fond du cerveau.

Trépanation sur la région motrice droite. Tumeur non trouvée,

Mort en quelques jours.

45. — Tumeur centrale. Opération. Mort par H. O. Walker. Rapport à la Soc. Médic. de Cinique au 20 juin 1890. *In médical and Surjical Reporter Philad.*, tome II, 1890, p. 217,

H. F..., 14 ans.

Antécédent. héréd. excellents. — Pas d'hérédité neuropathique.

Enfant bien développé.

Antécédents personnels. — En février 1888, traumatisme après lequel il resta d'abord sans connaissance. Pas de suites le lendemain il s'amusait comme de coutume.

Trois semaines après il parut avoir les oreillons mais

le médecin ne fut pas appelé. Quelque temps après on note une certaine maladresse dans les mouvements. Puis bientôt apparaît une hésitation dans la parole. En juin 1888, hémorrhagie par l'oreille droite et la bouche. En novembre écoulement aqueux par la même oreille. En mars 1889, série de convulsions du côté gauche.

État actuel : bras gauche, jambe, face, iris, orbiculaire des paupières et langues paralysées.. L'iris droit réagit mais pas l'iris gauche. Hémianopsie. Contracture du bras et de la jambe gauche. Réflexes pupillaires augmentés. Clonus du pied. Troubles vaso-moteurs de la main et du pied.

Vomissements.

Diagnostic. — Sclérose descendante secondaire à une grosse lésion intra-crânienne, probablement une tumeur localisée dans l'écorce de la région motrice droite.

Trépanation exploratrice au-dessus de la circonvolution frontale ascendante gauche qui donna un résultat complètement négatif (Pas de détails opératoires).

Mort cinq heures après.

Autopsie. — Masse adhérente au sommet du rocher du temporal à gauche de la selle turcique. Compression du pédoncule cérébral gauche très fortement et un peu aussi du pédoncule droit. Dégénérescence kystique.

46. — Wood and Agnew. *The present status in Brain Surgery, based on the practice of Philadelphia Surgeons. Unwersity medical Magazine.* 1891. T. II, p, 17.

Agnew note brièvement avoir découvert et vidé un kyste du cuneus, l'opéré mourut au bout de 36 heures et l'on trouva à l'autopsie un volumineux sarcome du lobe temporo-sphénoïdal qui n'avait provoqué aucun symptôme tocalisé.

47. — Gliôme occupant les circonvolutions de la moitié antérieure de l'hémisphère gauche ; emploi d'aiguilles exploratrices. Mort par hémorrhagie. *Annals of Surgery*, 1890.

Homme, 33 ans, chute de voiture; un an après, devient irritable, apathique, puis accès de petit mal.

Le malade était devenu gâteux. Exagération des réflexes du côté droit, les attaques commencent par le côté droit.

Application d'une couronne de trépan sur la partie moyenne du temporal gauche, sur le point où le malade était tombé autrefois. Il y eut une hernie irréductible du cerveau ; la tumeur ne pouvant être découverte par le palper, l'opé rateur enfonça des aiguilles exploratrices.

Le malade mourut le lendemain. Les circonvolutions de la moitié antérieure de l'hémisphère gauche étaient aplaties et occupées par un large gliome translucide et non en-

capsulé. Dans l'espace sous-arachnoïdien, au niveau de la base du cerveau, il y avait un large caillot se prolongeant dans la scissure de Sylvius gauche; l'hémorrhagie était due à une piqûre de l'artère sylvienne produite pendant les manœuvres d'exploration avec l'aiguille.

TUMEURS DU CERVELET

4 TRÉPANATIONS CURATIVES.

1. — Tumeur du cervelet. Ablation. Mort. Par Bennett-May (*Lancet*, 1887, t. I).

Enfant de 7 ans, ayant présenté de la névrite optique, de la paralysie des muscles de l'œil, de la titubation, et chez lequel on diagnostiqua : Tumeur du cervelet.

Opération. — Incision convexe, allant d'une apophyse mastoïde à l'autre, en suivant la légère courbe supérieure ; désinsertion des muscles jusqu'au trou occipital ; couronne du trépan au centre d'une surface limitée en haut par la moitié droite de la légère courbe supérieure, en bas par le trou occipital, en dedans par la crête occipitale ; lambeau de dure-mère ; la surface du cervelet paraît normale ; enfin, la palpation découvre une partie plus résistante dans la moitié externe du segment découvert ; incision avec un ténotome ; le doigt introduit dans l'orifice, trouve

une masse dure un pouce au-dessous de la surface ; cette masse, caséeuse au centre, du volume d'un œuf de pigeon, fut extraite par morceaux avec une petite curette. Il s'agissait d'un *tubercule* ; hémorrhagie notable. Fermeture de la plaie.

Résultat. — Mort de Shock quelques heures après.

2. — Gliôme du cervelet. Trépanation. Mort. Par Suckling et Llyod (*Lancet*, 1887, d'après Packard, *in Sajou's Annual*, 1888, p. 29, t. II).

Fillette de 12 ans. Entrée à l'hôpital le 20 mars 1887, souffrant de céphalée et d'amblyopie.

Antécédents héréditaires. — Bons, sauf prédisposition névropathique.

Antécédents personnels. — Bien portante jusqu'à il y a deux ans où elle commença à se plaindre de douleurs de tête et de vomissements fréquents surtout le matin. Dans les neuf derniers mois, le bras et la jambe droits sont devenus plus faibles et depuis trois mois, la céphalée est localisée au-dessus de l'œil droit. Il y a un mois, parésie du moteur oculaire externe et dilatation pupillaire à gauche, puis diplopie et amblyopie. Tremblement du bras droit. Vertige.

A son admission, on trouve que le bras droit et la jambe droite sont notablement plus faibles ; paralysie faciale partielle du côté gauche, langue déviée à droite.

Névro-rétinite double. Nystagmus.

Diagnostic. — Tumeur encéphalique localisée au cervelet. Nerf facial comprimé par la tumeur.

Opération par le Dr Lloyd.

Morphine avant l'anesthésie. Incision courbe de la protubérance occipitale à la base de l'apophyse mastoïde gauche ; deux couronnes d'un pouce furent enlevées, la pointe de la pyramide étant appliquée sur une ligne étendue de la protubérance occipitale à la pointe mastoïdienne, pour ne point blesser le sinus latéral ; après arrêt de l'hémorrhagie, incision cruciale à la dure-mère ; le cervelet de couleur plus foncée que normalement fait hernie ; une incision dans la protubérance provoqua une hémorrhagie abondante et le doigt, introduit, constata que le tissu nerveux était partout ramolli ; résection de substance cérébelleuse ; suture de la dure-mère au catgut et de la plaie extérieure au fil d'argent ; petit drain jusqu'à l'orifice osseux.

Résultat. — Collapsus post-opératoire de 12 heures, Mort en 48 heures.

Autopsie. — Le lobe cérébelleux gauche est élargi, occupé en son milieu par une tumeur gliomateuse.

3. — Tubercule du cervelet. Trépanation. Amélioration. Par Mac Ewen (*British med. J.*, 1893, t. II, p. 1367).

Opération palliative pratiquée en 1889, chez un malade atteint de tumeur cérébelleuse ayant déterminé l'atrophie du disque optique, une céphalée persistant avec exacerba-

tion prononcée, vomissements, finalement, paralysie des membres inférieurs, incontinence d'urine et des matières fécales, parésie marquée des membres supérieurs et difficulté de la déglutition.

L'opération fut faite en deux temps :

1° Large ouverture de la fosse cérébelleuse ;

2° Trois jours après, ablation de deux tubercules.

Amélioration progressive marquée.

Deux semaines après, plus d'incontinence.

Amélioration de la paralysie des membres inférieurs : flexion et extension possibles.

L'état général est meilleur, la céphalée cesse. La paralysie réapparaît vers le sixième mois et la mort a lieu le neuvième mois, par œdème du cerveau dû au développement de tubercules cérébraux, dont l'un se trouve inclus dans le quatrième ventricule.

4. — Gliôme du cervelet. Titubation à gauche. Paralysie de nerfs crâniens droite. Opération. Ablation de la tumeur. Mort. Starr.

Garçon, 10 ans, début en octobre 1892 par céphalées frontales, se reproduisant de temps en temps en octobre et en novembre, moment où parurent des vertiges et des attaques de céphalée avec vomissement survenant toutes les trois ou quatre nuits. Diminution de l'intelligence, devient irritable, incertitude intermittente de la marche, tendance à tomber dans marche rapide.

En janvier 1893, diminution de la vue, névrite optique manifeste ; un mois après, cécité presque complète.

En février, aggravation des céphalées, ordinairement nocturnes, toujours associées aux vomissements et aux vertiges. Puis bruits dans l'oreille gauche et surdité légère de la droite. Yeux saillants et en oscillation perpétuelle, torpeur de plus en plus profonde.

Etat le 12 mars 1893. — Enfant bien bâti, un peu pâle, tête basse, front proéminent, yeux saillants, en oscillation perpétuelle et ne voyant rien. Tendance de l'œil droit à se porter en dedans, pas de paralysie apparente des muscles oculaires. Tout mouvement des yeux était accompagné d'un nystagmus marqué.

Névrite optique double très intense. Odorat aboli du côté gauche ; très léger degré de paralysie faciale droite. Audition moindre à droite. Démarche titubante, titubation vers la gauche. Céphalée très pénible, uniquement frontale exagérée par position couchée ; crâne un peu sensible à la percussion au niveau du vertex.

Diagnostic. — Tumeur siégeant à droite du cervelet, près de la base.

Opération faite le 15 mars 1893 par Burney. — Incision en fer à cheval sur la partie droite de l'occipital qui fut ouvert au-dessous de la ligne courbe supérieure dans une étendue de 1 pouce 1/2 sur un pouce 5/8. Ouverture faite au ciseau et agrandie à la pince emporte-pièce. Dure-mère bleuâtre sur les 2/3 de la surface mise à nu, en l'incisant, on ouvrit un kyste sus-jacent à la surface cérébelleuse et contenant environ un drachme de liquide gris-verdâtre ; après résection des parois du kyste, on trouva un néoplasme s'étendant du côté de la ligne médiane, au-delà des bords de

l'orifice. Résection de tissu cérébelleux qui faisait une hernie notable. Tumeur grave, friable, consistance de gelée, très vasculaire. En l'extrayant à la curette tranchante, un kyste qu'elle contenait fut rompu et il s'écoula environ un drachme de liquide séreux clair. Après l'ablation faite aussi complète que possible, il restait une cavité mesurant 1 pouce 7/8 de profondeur, sur un pouce dans les autres directions, admettant facilement le doigt. Tumeur non encapsulée, mais toutes les parois de sa cavité paraissaient formées de tissu cérébelleux sain. Hémorrhagie arrêtée par compression avec éponges introduites dans l'intérieur ; quand elle fut réduite à un petit suintement, on laissa le sang remplir la cavité et l'on mit un drain de caoutchouc. Suture, pansement, opération dure une heure. Shock très intense ; on dut employer les stimulants répétés avant de pouvoir enlever l'enfant de la table d'opération.

Bon état le lendemain; pas de céphalée ni de vomissements, plus de nystagmus ni de paralysie faciale, réflexes rotuliens plus marqués qu'avant opération, intelligence un peu plus nette.

Amélioration continue jusqu'au dixième jour, puis coma et mort le onzième jour dans une convulsion.

A l'autopsie. — Ablation seulement partielle de la tumeur, partie antéro-supérieure du lobe droit du cervelet, qui n'avait pu être atteinte pendant l'opération, était transformée en une masse gliomateuse de 4 c. +5 et +3, en continuité avec le fragment enlevé. La plaie opératoire était absolument aseptique.

TUMEURS DU CERVELET

19 TRÉPANATIONS PALLIATIVES.

1. — Tumeurs cérébelleuses. Trépanation exploratrice. Mort. Par Birdsall (*Medical News*, 1887, avril).

Sarcôme du ccu. Céphalée. Convulsions de la jambe gauche, parésie. Diagnostic. Tumeur métastatique de la scissure de Rolando.

Opération. — Tumeur non trouvée.

Mort au bout de deux mois.

Sarcome fusi cellulaire du cervelet gauche avec compression de la moelle.

2. — Tumeur du cervelet. Trépanation palliative. Obs. rédigée par Coambs Knapp. Opér. par Bradford. *Journal of Nervous and Mental dis.*, 1892, t. XVII. p. 97 à 142.

Homme, 28 ans.

Depuis 1889, céphalée occipitale à droite qui va en aug-

mentant. En octobre, affaiblissement de la vue et diplopie. Pupilles inégales ; réaction normale. Papillite marquée dans les deux yeux.

Depuis cette époque, a eu une ou deux attaques sans pousser de cri. La céphalée augmente affectant surtout la région frontale ou temporale. Période d'exacerbation de délire. Diminution de l'ouïe. Salivation profuse. Difficulté pour articuler les mots. Vertige. Peu à peu ces différents troubles augmentent. On note une névrite double. Pas d'ataxie. Parésie.

Admis à l'hôpital le 12 janvier 1891.

L'opération est pratiquée par le Dr Bradfort le 19 janvier.

Incision courbe de six ou huit pouces au-dessus de l'oreille. Ablation d'une rondelle d'os d'un pouce de diamètre à l'extrémité antérieure de la scissure de Sylvius. Deuxième rondelle osseuse en arrière de la première et ablation du pont osseux les séparant à l'aide de la pince-coupante. Ouverture de la dure-mère. La tumeur n'est pas trouvée. Suture. Pansement. Pas d'amélioration. Mort au bout de quelques semaines d'encéphalite.

A l'autopsie, on trouva la tumeur dans le lobe cérébelleux gauche ; il s'agissait d'un tubercule.

3. — Tumeur du cervelet. Trépanation palliative. Mort, par Bradford et Bullard. Statistique Chipault. Page 323. Cas 8 (*Boston med. and Sug. Journal* 1891).

Une ouverture faite au-dessus de la protubérance occipitale externe donne une hémorrhagie considérable.

La tumeur n'est pas trouvée. Le malade meurt d'hémorrhagie pendant l'opération par blessure du sinus longitudinal, l'autopsie n'est pas permise, mais une trépanation faite au niveau du cervelet, sur le cadavre, fait constater qu'il s'agissait d'un tubercule cérébelleux.

4. — Tumeur du cervelet. Trépanation palliative. Mort, par Dercum et Hearth (*Philadelphia hospital Reports*, 1890), Cité en statistique Chipault, p. 336. Cas 24.

Tumeur du cervelet avec hydropisie ventriculaire.

Trépanation exploratrice, ponction des ventricules.

Tumeur non trouvée. *Mort* le cinquième jour.

5. — Tumeur du cervelet. Trépanation. Mort, par Diller (*Pittsburg méd. Rev.*, 1892).

Homme de 39 ans, chez lequel on posa le diagnostic probable de tumeur du cervelet, peut-être placée à gauche. Soumis au traitement ioduré intensif sans succès.

Opération. — Incision s'étendant d'une apophyse mastoïde à l'autre et décollement du lambeau jusqu'au trou occipital ; hémorrhagie veineuse considérable ; la flexion forcée de la tête et la rétraction énergique du lambeau permettent de placer le trépan tout près du trou occipital, pour éviter les sinus. Orifice agrandi à la pince coupante ; la dure-mère paraît normale ; elle est incisée et le cerveau fait notablement saillie ; des ponctions avec une longue aiguille hypodermique ne donnent pas de résultat, aussi bien du côté du lobe gauche, auquel correspondait l'orifice, que du lobe droit ; de ce côté, résistance probablement dûe à la tente cérébelleuse ; l'opéré étant très affaibli, on s'en tient là ; drainage, pansement.

Résultat opératoire. — Mort au bout de 48 heures, sans avoir repris connaissance.

Autopsie. — Gomme du volume d'un œuf de pigeon dans la partie supérieure du lobe cérébelleux droit, comprimant le vermis.

6. — Tumeur cérébelleuse. 2 trépanations palliatives. Amélioration, par Horsley (Congrès annuel de la British médical, assoc., Newcastle, 1893). (*British méd. J.*, 1893, tome II, p. 1366).

Homme venu consulter, 20 novembre 1888.

Le malade présentait des accès de rotation pendant lesquels tout son corps tournait autour de son axe longitudinal vers le côté gauche portant l'épaule droite en avant.

Il y avait en outre des arrêts de respiration relevant des troubles bulbaires, parfois même des accès asphyxiques jusqu'à perdre connaissance. Souffrances intolérables ; vomissements.

Diagnostic. — Tumeur comprimant le pédoncule cérébelleux en s'étendant assez loin.

Opération. — Ouverture du crâne pour diminuer la tension intra-crânienne si considérable que le cerveau fit une hernie d'un pouce à travers l'orifice du trépan.

Les symptômes s'atténuèrent et pendant 6 mois le malade se crut guéri.

Résultat. — L'amélioration ne fut que passagère, car les attaques reprirent avec la céphalée.

Deuxième intervention. — Même résultat.

Pendant 18 mois, on maintint ainsi le malade, qui mourait au milieu de symptômes rappelant ceux de la paralysie générale.

7. — Tumeur du cervelet. Trépanation palliative. Amélioration. Par Horsley. Observation inédite.

J'ai vu à Londres, dans le service du Dr Horsley, un homme jeune, auquel j'ai déjà fait allusion, et chez lequel tout faisait penser à une tumeur du cervelet.

Une première intervention fut faite ; l'opération devait

être pratiquée en deux temps. Entre le premier et le deuxième temps opératoire, survinrent des accidents comateux, qui menacèrent immédiatement la vie du malade.

Horsley intervint malgré ces symptômes alarmants ; l'état du malade s'améliora progressivement, les symptômes de la tumeur disparurent.

Plus tard les symptômes réapparurent. M. Horsley intervint de nouveau. Pas plus que la première fois, il ne trouva la tumeur.

Mais de nouveau à la suite de cette trépanation, les accidents disparurent.

J'ai vu le malade en bon état, répondant aux questions qu'on lui posait.

8. — Tubercule du cervelet. Trépanation exploratrice. Mort par Lampiasi (*Wiener med. W.* 1889).

Enfant de deux ans, présentant de la névrite optique, de l'exophtalmie, des convulsions et autres signes de compression.

Trépanation : tumeur non trouvée.

Mort quatre jours après.

Autopsie. — Tubercule solitaire du lobe cérébelleux gauche avec dilatation considérable des ventricules.

9. — Tumeur cérébelleuse. Trépanation. Amélioration par Mac Ewen (*British med. J.*, 1893, t. II, p. 1368. Statistique Chipault, page 356. Cas. 85).

Tumeur cérébelleuse, non trouvée ; trépanation exploratrice.

Résultat. — Amélioration de tous les symptômes, sau de l'amaurose.

AUTRE OBSERVATION.

10. — Tumeur cérébelleuse. Trépanation. Amélioration par Mac Ewen (*British med. J.*, 1893, t. II, p. 1368. Statistique Chipault, page 356. Cas. 86).

Tumeur cérébelleuse non trouvée. Trépanation exploratrice.

Résultat. — Amélioration de tous les symptômes, sauf de l'amaurose.

Mort le quatrième mois, de tuberculose pulmonaire.

11. — Gliôme cérebelleux. Trépanation. Amélioration par Mandsley (*Tr. of Intercolonial medical Congress of Australasia* 1889). *Statistique* Chipault. Page 357. Cas 88.

Homme 30 ans.

Trépanation au niveau du cervelet. Dure-mère très saillante ; dès qu'elle est incisée, le cervelet fait hernie, très ramolli ; une aiguille enfoncée vers le rocher ne ramène pas de liquide, le doigt seul, un noyau néoplasique fixé à l'os temporal ; le foyer opératoire fut alors laissé de côté, une petite couronne de trépan appliquée sur la région occipitale et le ventricule ponctionné ; pas de liquide ; replacement de la rondelle ; fermeture avec drain de la plaie postérieure.

Resultat : Depuis, pas de retour des douleurs ni des vomissements.

12. — Tumeur du cervelet avec hydrocéphalie. Ablation. Mort. Par H. Parry. *Glascow med. Journ.* 1893, juin p. 36.

J. S. âgé de 5 ans 1/2.

Antécédents héréditaires. — Tuberculose dans la famille.

Antécédents personnels. — Il y a huit semaines chute sur la tête. Depuis l'enfant se plaint de céphalée et vision commence à être affectée. A ce moment l'examen ophtalmique

du Dr Hunter donne : « Disque optique pâle contracté. Diminution de calibre des vaisseaux rétiniens. Atrophie probablement secondaire. Pas d'apparence de tubercule. »

A son admission à l'hôpital 26 janvier 1892. L enfant est absolument aveugle. La tête est très élargie mesurant 13 pouces 1/2 de la glabelle à la protubérance occipitale externe, 12 pouces 1/2 d'une oreille à l'autre en passant par le bregma, 21 pouces de circonférence et 8 pouces 1/2 entre les éminences pariétales. L'enfant est intelligent.

Depuis quelque temps céphalée ; la percussion ne permet pas de la localiser. Les veines temporales et auriculaires postérieures proéminent. Appétit bon. Pas de vomissements.

Diagnostic. — Tumeur du cervelet située à la partie postérieure et supérieure de l'hémisphère gauche.

Opération. — 9 mars 1893.

Incision partant de l'apophyse mastoïde pour aller à la protubérance occipitale externe et une autre de la protubérance sur la ligne médiane en remontant sur une étendue de deux pouces.

Ablation d'une portion d'os ; mise à nu de la tumeur dont on enlève la plus grande partie avec la curette de Volkmann.

Mort quelques heures après l'opération.

La tumeur était de nature tuberculeuse ainsi que le montra l'examen histologique.

L'auteur attribue la mort à l'hémorrhagie.

13. — Tumeur du cervelet. Trépanation palliative. Amélioration par Postempsky (*Archivio ed atti della Societa italiana di chirurgia*, 1892).

Homme, 22 ans, céphalée intense depuis deux mois. La douleur s'irradiait dans la colonne vertébrale et finalement produisit des troubles de la locomotion. Difficult de prononciation et de la vision, fièvre peu élevée et vomissement. Cicatrice ancienne de traumatisme crânien. Nystagmus.

Incision allant de la pointe mastoïdienne à la protubérance occipitale ; trépanation au niveau du cervelet ; incision des méninges ; issue d'une grande quantité de liquide céphalo-rachidien ; hémorrhagie très abondante ; lavage au sublimé et tamponnement à la gaze iodoformée ; le troisième le tamponnement est remplacé par une plaque de celluloïde qui se déplace au bout de quelques jours et qu'on doit enlever ; au bout de deux mois, l'opération qui avait été faite du côté gauche est répétée du côté droit, on trouve le vermis d'une consistance plus grande que normalement ; tumeur (?).

Résultat. — Amélioration de quelques symptômes. Disparition du nystagmus ; retour du reflexe rotulien et crémastérien.

14. — Gliôme du cervelet. Trépanation exploratrice par Springthorpe (*Australian Med. Journal* 1890), Statistique Chipault, page 369, Cas. 118.

Garçon, 13 ans. Gliome hémorrhagique du vermis.

Trépanation par Fitz Gerald au niveau du lobe droit du cervelet. Tumeur non trouvée.

Issue d'une quantité considérable de liquide séreux clair, venu du centre du lobe cérébelleux dilaté.

15. — Allen Starr et Mac Burney. Gliôme du cervelet. Titubation caractéristique. Opération. Mort. *Amèric. J. of med. Sc.*. avril 1823, p. 361.

Fillette, 7 ans ; depuis un an, céphalée généralisée plus intense au niveau du front, vomissements violents, cécité progressive par névrite optique ; vertige dû sans doute en partie au nystagmus qui a été un des premiers symptômes. Marche difficile depuis trois mois, chute, dans le dernier mois, marche impossible sans aide à cause des titubations, malade penchant en arrière et un peu à gauche. Parfois, douleurs dans l'oreille droite. Pas de paralysie des nerfs crâniens.

Diagnostic. — Tumeur cérébelleuse siégeant dans le vermis plutôt à droite, assez éloignée de la base.

Opération. — 20 décembre 1891, par M. Burney. Inci-

sion en fer à cheval sur région occipitale droite avec convexité un peu au-dessus de la légère courbe supérieure. Au ciseau et au maillet, large ouverture creusée au centre de fosse cérébelleuse et agrandie à la pince, emporte-pièces avec grande précaution pour ne pas blesser le sinus. Dure-mère normale, très saillante, circonvolutions cérébelleuses normales. Rien sur face inférieure et latérale du cervelet. Sonde enfoncée dans le tissu cérébral à profondeur de un pouce à 1 pouce 1/2 ne rencontre pas de résistance anormale. Aiguille aspiratrice enfoncée à 1/2 pouce de la ligne médiane, parallèlement à base du crâne trouver un kyste dont elle évacua deux drachmes de liquide séreux clair. Parties profondes suturées au catgut, superficielles à la soie. Peu d'hémorrhagie, cependant à la fin de l'opération symptômes de shock qui cédèrent aux stimulants rectaux.

Suite de l'opération très favorable pendant cinq jours le sixième jour, vomissements répétés, faiblesse du pouls ; mort brusque à minuit dans une convulsion.

Large gliosarcome de 2 pouces 1/2 sur deux et un, occupant le vermis et s'etendant aux deux hémisphères, surtout au droit. Siège juste au-dessous du cortex de la face supérieure du cervelet, mais nulle part n'altérait la surface ; comprimait le ventricule en avant. Consistance ressemblant à celle du tissu cérébelleux et son centre était le kyste évacué pendant l'opération.

16. — Fibro-sarcome du cervelet et du pont de varole. Tendance à la chute du côté opposé à celui de la tumeur. Opération. Mort. Allen Starr et Mac Burney (*Amer. J. of med. sc.*, avril 1893, p. 361).

Homme, 30 ans. Etat en janvier 1890 : céphalée frontale et occipitale intense ; vertige augmentant par les mouvements brusques de la tête ; bourdonnements d'oreille ; engourdissement du côté gauche de la face et de la bouche ; hébétude ; diplopie, cécité croissante ; langage lent et embarrassé. Développement graduel de ces symptômes depuis trois ans.

Yeux saillants, gauche un peu dévié en dehors, pupilles dilatées, nystagmus dans les mouvements latéraux des yeux. Œdème papillaire et diminution des champs visuels. Pas de trouble de la motilité, de la sensibilité et des réflexes. Pas d'ataxie.

Pendant l'année 1890, persistance et augmentation de symptômes ; le 1er octobre, cécité complète, nerfs optiques atrophiés ; surdité de l'oreille gauche ; marche chancelante avec propulsion en avant et à droite ; main droite un peu affaiblie ; pas d'ataxie ; force des membres inférieurs égale ; à droite exagération du réflexe rotulien et légère trépidation épileptoïde.

Démarche d'un homme, sans chute, mais avec équilibre incertain. Tendance à tourner et à tomber à droite.

Diagnostic. — Tumeur du lobe gauche du cervelet, sans odute un sarcome.

D'octobre 1890 à novembre 1891, état stationnaire.

Opération par le Dr Burney, 3 décembre 1891. - Lambeau allongé tracé sur partie gauche d'occipital ; extrémité gauche convexe répondant presque à la ligne courbe supérieure et sa base à la nuque à peu près au niveau de la deuxième vertèbre cervicale ; ouverture de 1 pouce 72 de diamètre faite, à l'aide du ciseau et du maillet, dans la fosse cérébelleuse, en se tenant à distance du sinus. Saillie considérable de la dure-mère et après sa section, hernie très marquée du tissu cérébelleux paraissant normal. Pas de trace de tumeur malgré les recherches à l'aide du doigt. La hernie du tissu cérébelleux rendit nécessaire d'en réséquer l'excès. Parties profondes suturées au catgut, superficielles à la soie.

Le sixième jour la plaie était réunie, on put enlever les sutures.

La nuit suivante, le malade tombe de son lit et on reconnaît un volumineux épanchement sanguin au-dessous du lambeau. Le lendemain soir frisson suivi d'une température de 103°. Au bout de deux jours, température redescend à 90°, mais stupeur augmente et apparitions d'évacuations involontaires de matière et d'urine. Enfin coma et mort le 15 décembre avec température de 105°.

Autopsie. — Glio-sarcome bien séparé du tissu cérébelleux, quoique non encapsulé. Siégeait à la base, comprimait l'hémisphère gauche du cervelet, plus particulièrement sa surface antéro-inférieure et refoulait la moitié gauche du pont de varole. Pédoncule gauche légèrement

atteint ; cinquième paire un peu aplatie ; nerfs auditif et facial comprimés.

17. — Tumeur du cervelet. Trépanation exploratrice. Amélioration passagère, par le professeur Terrier (Observation inédite).

X..., le 2 septembre 1894, fut pris pour la première fois en jouant au lawn tennis, de mal de tête. Céphalée localisée primitivement au front et à la nuque ; durée de quelques minutes, à partir de ce moment tous les matins la douleur revenait provoquée par des efforts. Dès ce moment son caractère devint apathique. Le Dr Merklen appelé auprès du patient, le traita d'abord par le bromure de potassium, qui apporta quelque soulagement. Plus tard M. Merklen constata en dehors du mal de tête, trois choses : une rate manifestement augmentée de volume, la raie vaso-motrice, et le phénomène de la corde musculaire ; dès ce moment germe dans l'esprit du médecin l'idée d'une méningite tuberculeuse, mais pas de fièvre, pas de constipation, rien du côté du pouls. Le malade traité par l'antipyrine en éprouve un grand soulagement, puis successivement des vomissements attribués au médicament nouveau. Puis survinrent des douleurs atroces de la tête, que le malade portait immobilisée en opisthotonos. Les traits exprimaient une grande souffrance. Des crises douloureuses se reproduisirent assez fréquemment accompagnées de constipation et de vomissements.

Un traitement anti-congestif (sangsues, glace, calomel) resta sans effet.

Vers le 15 ou 20 novembre, le malade fut pris d'une douleur gastro-intestinale intense avec état mental hystérique manifeste ; l'aboulie, l'apathie concomitante firent penser à l'hystérie.

Alors, fut suivi un traitement hydrothérapique dans un établissement spécial. Huit premiers jours excellents, mais persistance de la raideur de la nuque. Au bout de huit jours, crises avec vomissements, état nauséeux, et alors pendant une semaine, il refuse de se lever et de manger, redoutant les vomissements. Menacé de la sonde œsophagienne, il se met à manger et digère très bien. Amélioration d'une semaine.

A partir de janvier, crises plus fréquentes, le malade reste le plus souvent couché, il veut quitter l'établissement hydrothérapique. A deux reprises petites crises syncopales Amaigrissement progressif avec déformation des doigts qui prennent le caractère hyppocratique. Accélération du pouls aux environs de 100, mais pas d'élévation de température. Indépendamment des crises douloureuses paroxystiques, le malade accusait des douleurs continues de caractère lancinant. Parfois sensation d'éclatement.

L'examen de l'œil fait par le Dr Blanc ne révéla aucune paralysie, ni lésion du fond de l'œil, mais on constata un certain degré de marche ébrieuse, phénomène du reste fugitif. Le diagnostic de tumeur cérébelleuse paraissait probable. Rentré dans sa famille, le malade éprouva une amélioration de quelques jours, suivie bientôt d'une aggravation des symptômes. Les douleurs devinrent intolérables, faisant réclamer la mort au malade. Tous les analgésiques restaient inefficaces.

M. Terrier consulté sur l'opportunité d'une trépanation, sans rejeter cette ressource thérapeutique, ne voulut pas en prendre la responsabilité, ne trouvant pas le diagnostic certain. La trépanation fut conseillée par M. Lucas-Championnière qui vit le malade. L'opération eut lieu le 20 février.

Opération. — Incision en fer à cheval du cuir chevelu, commençant en avant au voisinage de l'oreille gauche et se terminant en arrière à la protubérance occipitale externe. Hémostase du lambeau cutané, qui est rabattu avec le périoste. A l'aide du trépan, on enlève une rondelle osseuse des dimensions d'une pièce de 2 francs, l'ouverture est agrandie avec la pince emporte-pièce, on parvient à faire (mais non sans peine) une brèche osseuse présentant à peu près les dimensions d'une mandarine. L'hémorrhagie fournie par les vaisseaux du diploë est arrêtée à l'aide de la cire. Incision cruciale de la dure-mère. Il ne s'écoule pas de liquide ; mais le cerveau fait saillie dans l'ouverture méningée. La coloration du cerveau est normale ; à la palpation on ne trouve pas de tumeur. On ponctionne le cerveau à l'aide d'une aiguille à suture, et il ne s'écoule aucun liquide. L'ouverture de la boîte crânienne, faite au niveau des bosses occipitales, est contigüe en bas au sinus latéral ; mais celui-ci est respecté avec soin. En refermant, on ne fait aucune suture à la dure-mère ; on se contente de suturer la peau et le périoste. Un drain est laissé dans la plaie ; les sutures cutanées sont faites au crain de Florence. Pansement à la gaze iodoformée.

Suites de l'opération. — L'opération avait eu lieu le 23 février. Cinq jours se passèrent sans douleur, avec possibilité de tourner la tête en tous sens, appétit excellent, retour spontané des garde-robes, sommeil, langue nette, etc.

Amélioration très sensible, premier pansement le 28, nécessité parceque le malade subitement dans la nuit avait éprouvé des douleurs avec vomissements. M. Terrier enlève le drain qui était fermé ; quelques gouttes de liqui- s'écoulent ensuite. Mais le malade n'est pas soulagé, et sans qu'il y ait eu retour des crises douloureuses d'autrefois, le malade se plaint d'une douleur assez vive au niveau de la partie antérieure de la couronne de trépan,on lui donne de l'antipyrine, deuxième pansement le 3 mars, on enlève les fils. Les douleurs persistent, mais la raideur du cou n'existe plus. Réunion parfaite. Mais on constate une saillie du volume d'un gros œuf au niveau de la couronne de trépan.

8 mars.— Etat apathique, mêlé d'irritabilité, le malade refuse de manger.

A partir de ce moment, le malade tout en étant soulagé en passant des nuits à peu près bonnes, reste couché sur le côté droit avec des douleurs localisées et des vomissements. La constipation est combattue par l'administration de calomel.

Le 19 mars. — Amélioration notable, plus de douleurs ; mais la poche augmente progressivement de volume. La situation favorable permet au malade de se lever le 23.

Le 28. — De nouveau vomissements et douleurs de tête Augmentation du volume de la poche.

Le 8 avril. — Une ponction de la poche est décidée, en raison de la menace de rupture. Le soir même, il se produit un petit pertuis spontané par lequel s'écoule le liquide. On ponctionne avec une aiguille fine au niveau du pertuis siégeant sur la ligne cicatricielle. On donne issue à 250 grammes de liquide clair, légèrement sanguinolent. Soulagement momentané. Dès le lendemain matin la poche est redistendue, vomissements et douleurs de tête.

Deuxième ponction le 16, un demi litre.

A partir du 22, ponction presque bi-quotidienne donnant issue à 400 ou 500 grammes de liquide. Quelquefois le liquide s'écoule spontanément à la suite des ponctions. La poche va jusqu'à atteindre les dimensions d'une tête de fœtus. Le liquide analysé présente une composition analogue à celle du liquide céphalo-rachidien. Il importe de signaler une sorte de balancement qui s'établit entre la quantité des urines émises et le liquide enlevé par ponction.

A la onzième et dernière ponction, qui eut lieu le 13 juin, la quantité d'urine émise tomba à 0. Le 17, un écoulement abondant se fit spontanément, et cette fois encore l'émission des urines fut nulle.

Amaigrissement progressif. Alternatives de mieux et d'aggravation.

L'attitude en chien de fusil domine. Douleur au niveau de la couronne de trépan et de la région temporale.

Le 23 juin. — Au matin, le malade tombe dans une sorte de coma, précédé d'aphasie, avec refroidissement des extrémités ; M. Terrier le ponctionne et retire au moins un litre

de liquide. A la suite, légère amélioration, le pouls se relève. Puis le malade s'éteint dans un demi-coma.

Autopsie. — Tuberculome du lobe gauche du cervelet, de la grosseur d'une mandarine, énucléable, mais adhérent à la tente du cervelet, sur une étendue égale à une pièce de 0 fr. 50.

Hydrocéphalie ventriculaire en communication avec la poche par un des prolongements du ventricule latéral gauche; la poche était doublée d'une très petite épaisseur de substance cérébrale. Pas de méningite.

18. — Sarcôme cérébral probable. Amélioration passagère à la suite de l'opération Mort dix semaines plus tard. Tumeur du cervelet et de la moelle par Weir (*Annals of Surgery*, 1887, t. 1, p. 506).

Femme, 26 ans, entrée à l'hôpital, 16 septembre 1886.

Antécédents personnels. — Quatre opérations antérieures dans le même hôpital pour sarcôme du nez, la première il y a deux ans, la dernière il y a six mois. Pendant la dernière opération, le plexus brachial fut mis à nu, et depuis la malade était paralysée de l'extrémité supérieure gauche. Il y a deux mois, défécation et miction involontaire. Il y a six semaines, pour la première fois, crampes dans le mollet gauche, apparaissant la nuit. Durant la dernière semaine, spasme clonique de la jambe gauche. Il y a trois semaines, céphalée frontale surtout localisée à droite, allant toujours augmentant.

A l'examen, hémianesthésie ; pas de parésie des muscles

innervés par le facial. Réflexe patellaire exaspéré. Névrite optique à gauche,

Opération 11 octobre.

La tumeur est localisée à la partie supérieure de la scissure de Rolando. Incision cruciale à ce niveau. Ouverture de la dure-mère ; hernie du cerveau, dont on excise une large portion qui parait pigmentée et vascularisée.

Hémorrhagie abondante arrêtée au thermocautère.

Tamponnement à la gaze iodoformée. La tumeur n'est pas trouvée.

Suites bonnes. Disparition de la céphalée.

Diminution des spasmes.

Trois semaines après, apparition d'une paralysie double qui va augmentant et la mort survient le 25 décembre.

Autopsie. — Tumeur du cervelet s'étendant dans la partie postéro-latérale du canal rachidien. Origine pie-mérienne.

19. — Tumeur du cervelet. — Trépanation. — Mort pendant l'opération par Wyman. *Méd. News* 1890 t. 1, p. 134.

J. H. fermier, père d'un enfant.

Céphalée depuis un an. Depuis 4 mois la vue a baissé. Vomissements et insomnie. Finalement attaques d'épilepsie. Cécité partielle. Pas de symptômes unilatéraux. Légers mouvements de rotation et en même temps grande faiblesse musculaire.

Diagnostic. — Lésion cérébrale localisée dans la selle turcique et le ventricule cérébral.

Operation. — Trépanation du frontal, juste au-dessus du rebord sus-orbitaire droit. Ablation de l'os et incision de la dure-mère. Une sonde est poussée le long de la face orbitaire du frontal dans la direction de la commissure optique. Pas de tumeur. Ponction de la corne antérieure du ventricule latéral droit, d'où sort un peu de liquide.

Mort pendant l'opération de syncope respiratoire.

Autopsie. — On trouve une tumeur ovale de trois à quatre pouces pour le diamètre longitudinal située dans l'hémisphère cérébelleux gauche.

TUMEURS HYDATIQUES ET CYSTICERQUES

17 OBSERVATIONS.

1. — Kystes hydatiques cérébraux. Trépanation. Mort par Castro (*Anales del circulo médico Argentino*, 1390). Statistique Chipault page 228, cas 16.

Jeune homme de 14 ans. Trépanation au niveau du sillon de Rolando gauche; l'incision de la dure-mère fait saillir une tumeur qu'après agrandissement de l'orifice à 6 c. 5 sur 4, on peut enlever avec une curette ; elle était grosse comme une noix; drain, réunion de la plaie.

La tumeur fut donc trouvée, mais partiellement enlevée. En effet, le septième jour, issue d'un nouveau kyste, et le huitième d'un nouveau de 7 centimètres de diamètre, puis, quelques jours après, d'un autre gros comme un demi-œuf ; mort de méningite le huitième jour.

2. — Kyste hydatique du cerveau. Mort par Chisholm (*Sydney*, 1890, p. 118).

Fillette de 7 ans. Troubles moteurs du côté droit, plus marqués dans le bras ; double névrite optique, plus marquée à gauche ; tête très volumineuse, mais symétrique ; léger écartement de la suture coronale droite ; à la percussion, sonorité spéciale sur la bosse pariétale gauche ; kyste occupant une grande partie du centre de l'hémisphère gauche.

Opération. — Trépanation à la partie supérieure du sillon de Rolando gauche ; os épais de 1/8 de pouce ; ablation facile du kyste qui contenait à peu près 500 grammes de liquide. Mort subite six heures après l'opération ; la température s'élève à 104° F. immédiatement avant la mort. L'enfant eut à ce moment des convulsions.

3. — Kyste hydatique du cerveau. Mort par Chisholm (*The Australasian medical Gazette*, 1893, p. 38).

Jeune homme de 12 ans. Symptômes ayant débuté à l'âge de six ans ; double névrite optique, attaques de parésie du côté droit ; aggravation considérable des accidents depuis une huitaine ; douleurs surtout vives sur la suture coronale à gauche ; saillie considérable de toute la partie gauche du crâne.

Opération. — Application d'une couronne de 3/4 de pouce à un pouce à gauche de la ligne médiane et à la même distance en avant de la suture coronale; une ponction avec une fine aiguille hypodermique fut faite, un tube de Southers, avec un drain de caoutchouc de petit calibre, lui fut substitué; la tête de l'enfant, pour faciliter l'écoulement, fut attirée au-delà de l'extrémité de la table et laissée pendante; il s'écoula goutte à goutte 3 drachmes de liquide; puis l'écoulement s'arrêta; le tube fut alors retiré et une ponction faite dans le kyste avec un fin ténotome; un tube de caoutchouc à lumière très étroite fut introduit par l'ouverture et 10 onces 1/2 de liquide s'écoulèrent. Durée de l'opération, une demi-heure.

La paroi du kyste ne s'affaissa du reste pas, et les pinces n'en arrachèrent que de petits fragments, des injections aites avec une solution boriquée, faible, restèrent sans résultat; la cavité mesurait quatre pouces de diamètre; sa paroi était granuleuse; la dure-mère fut fermée au catgut; sutures superficielles au crin de Florence; pas de drain; pansement bien serré.

Suites opératoires. — Le pouls est très faible et la température de 97° F. Elle s'éleva jusqu'à la mort, 23 heures après l'opération, pour atteindre 107°4 quelques minutes après.

4. — Kyste hydatique du cerveau. Trépané par Escher (*Lancet*, 1891, t. 1, p. 1444).

Garçon de 11 ans, souffrant depuis huit ans, d'attaques épileptiformes et autres symptômes de tumeur développée dans l'hémisphère droit.

Opération. — Une ponction aspiratrice avec une seringue ayant précisé le diagnostic, on trépane et on trouve un énorme kyste, ayant envahi la plus grande étendue des régions frontale et pariétale de l'hémisphère droit; les vésicules filles, qu'il contient en grande quantité, sont étroites.

Résultat. — Pas de retour de la connaissance après l'opération; mort en quelques heures dans de violentes convulsions.

5. — Tumeur hydatique. Trépanation, par Fitzgerald (Melbourne, 1888). Statistique Chipault, cas 37, page 342.

Femme 16 ans, atteinte d'un échinocoque du lobe temporal gauche.

Opération. — Le 27 janvier 1887. — Chloroforme, ablation d'une rondelle de un pouce à la région temporale gauche, incision de la dure-mère; un trocart est enfoncé

dans la substance cérébrale, et il sort du liquide hydatique.

Pas de détails sur les suites de l'opération.

6. — Kyste hydatique du lobe occipital. Mort, par Fitz Patrich (*Australasian Med. Gaz.*), 7 décembre 1894.

Jeune fille de 9 ans ; au début des accidents, diminution de l'acuité visuelle, douleurs frontales.

A 9 ans, cécité complète ; douleurs plus intenses. Nystagmus. Marche titubante. Vers le tiers supérieur de la sutnre pariéto-occipitale, on trouve une saillie molle, pulsatile.

Diagnostic. — Hydatide cérébrale.

Opération. — Incision sémi-lunaire sur la tumeur pulsatile, qui était recouverte seulement par la dure-mère. Incision de cette membrane ; ponction du kyste ; aspiration de 10 onces de liquide ; l'aiguille enlevée, on agrandit l'ouverture du kyste, qui ne s'aplatit pas malgré son état de vacuité. On parvient à énucléer la poche presque en entier après certaines difficultés.

Le kyste avait le volume d'une tête de fœtus. La substance cérébrale ne paraissait pas ramollie. Sutures. Pansement.

Le soir de l'opération 102° F. La température baissa pendant les quatre jours qui suivirent. L'enfant paraissait gaie. Sa vue était légèrement revenue. Le nystagmus avait

disparu et les pupilles n'étaient pas si dilatées. La température monta de nouveau vers le cinquième jour, des douleurs frontales survinrent. La plaie se désunit; elle était infectée; la mort survint le neuvième jour.

7. — Kyste hydatique du cerveau, par Graham (*Australasian Med. Gaz.*, 1889-1890). Guérison.

Jeune homme de 16 ans. Trépanation au niveau du centre du bras, à gauche, et ablation d'un kyste de 10 centimètres de diamètre, d'une capacité de 19 onces; drainage.

Suites opératoires. — Réunion par première intention; léger écoulement du liquide céphalo-rachidien par le drain; motilité revenue; la vision était très affaiblie à cause de l'atrophie optique, mais cependant il pouvait gagner sa vie comme fabricant de paniers.

8. — Kyste hydatique. Extirpation. Guérison par Llobet (*Revue de Chirurgie*, 1892).

Garçon 13 ans. Entré 21 octobre 1891. Depuis deux ans violentes douleurs dans la tête. Epilepsie jacksonienne. Crises de plus en plus fréquentes, trois ou quatre par jour, Hémiplégie totale à droite. Facial inférieur paralysé.

Contractions des membres paralysés datant de quelques mois. Réflexe rotulien droit très exagéré. Aphasie partielle. Intelligence et mémoire presque complètement abo-

lies. Caractère changeant. Vision diminuée du côté droit. Mydriase exagérée du même côté. Pouls lent, irrégulier. Sensibilité générale intacte.

Et cependant l'état général était robuste et vigoureux.

Diagnostic. — Tumeur cérébrale de l'hémisphère gauche.

Opération. — Large lambeau osseux avec la scie circulaire du polytritome de Péan. Dure-mère lisse et soulevée, *on ne percevait pas les battements du cerveau.* A la pression, sensation d'une collection liquide. On enfonce une aiguille stérilisée de Pravaz, et il s'écoule un jet de liquide limpide comme de l'eau de roche. On incisa la dure-mère et le cerveau sur une étendue de deux centimètres et, après avoir extrait 260 grammes de liquide, on pratiqua sans difficulté à l'aide d'une pince l'extraction de la vésicule.

Pas d'hydatides filles. Lavage de la cavité occupée par le kyste à l'aide d'eau boriquée. Tube à drainage. On replace le lambeau ostéo-cutané.

Suites de l'opération simple. Pendant la première nuit, il s'écoula une grande quantité de sérosité par le tube ; le troisième jour plus d'écoulement, on retire le tube. Le sixième jour enlèvement des fils.

Résultats operatoires. — Céphalalgie, disparition complète ; épilepsie, plus d'attaques. Hémiplégie, complètement guérie. Un peu de lourdeur dans les mouvements de la jambe. Contracture, disparition complète. Tremblement, disparition. Réflexe rotulien, normal. Parole, plus d'embarras, ni d'aphasie. Mémoire n'est pas revenue, intelligence améliorée, l'enfant reconnaît son père et ses parents

et obéit aux ordres qu'on lui donne, ce qu'il ne faisait pas. Vision, amélioration du côté droit, mais regard vague. Pouls et respiration revenus à l'état normal.

En avril 1892, on revoit le malade. On constate la disparition de tous les phénomènes notés avant l'opération, sauf pour la vision du côté droit, dont l'acuité est diminuée, sauf aussi pour la mémoire qui ne revient pas, particulièrement en ce qui concerne l'étude des lettres alphabétiques, qu'il ne peut retenir. Le lambeau osseux est toujours mobile sous la peau. L'état général est excellent.

9. — Kyste hydatique. Trépanation. Guérison par Maunsell (*New Zealand med. Journ.*, 1889, t. II).

Homme 18 ans. Kyste hydatique situé sous la tente du cervelet, de quatre pouces de long sur trois de large.

Trépanation sur l'hémisphère gauche du cervelet ; on trouve et on enlève un kyste hydatique situé sous la tente.

Guérison avec persévérance de la cécité.

10. — Kyste hydatique. Trépanation. Guérison par Mudd. (*Am. J. of. medic. Sc.*. 1892, t. L).

Homme 12 ans. Kystes hydatiques de la région rolandique droite.

Opération. — Lambeau ovale sur la région temporale droite ; résection de l'os au ciseau ; la dure-mère ne pré-

sente de battements ni à la vue ni au toucher ; après son incision s'écoule un liquide clair, aqueux ; l'ouverture fut agrandie et il sortit par l'orifice un kyste vide, puis un certain nombre d'autres ; enfin, on aperçut, à la partie la plus profonde de la cavité, une membrane transparente qu'on ponctionna croyant que c'était la membrane d'un autre kyste ; mais c'était probablement l'épendyme ventriculaire ; en tout cas, le ventricule gauche fut ouvert.

L'excavation produite fut débarrassée, avec une curette mousse, des lambeaux de paroi kystique qui lui adhéraient, cependant, les parois ne revinrent pas sur elles-mêmes ; la cavité occupait les 2/3 intérieurs de la région rolandique ; elle fut drainée, jusqu'au ventricule largement ouvert, à la gaze iodoformée ; replacement du lambeau et suture.

Résultats. — Ecoulement abondant de liquide céphalo-rachidien ; deux ou trois jours après l'opération, il se forme une hernie cérébrale, qui, ponctionnée à plusieurs reprises, donne du liquide céphalo-rachidien ; drainage continué 37 jours ; à ce moment, la plaie est recouverte, la hernie ponctionnée sans résultat ; pansement compressif, sorti guéri de l'hôpital le quarante-septième jour.

11. — Kyste hydatique cérébral. Guérison. Par Mya et Codivilla (*Il Policlinico*, 1er mars 1894).

Histoire de la maladie.— Hémiparésie droite, hémihypo hesthésie du même côté, aphasie motrice incomplète accompagnée d'agraphie, d'alexie et d'amusie. Les auteurs

discutent le diagnostic de la nature de la tumeur ; le diagnostic d'échinocoque est posé par élimination.

Opération. — Ouverture du crâne, incision de la dure-mère et des méninges saines; l'écorce un peu forte fut ponctionnée à l'aide d'un fin trocart. Il sortit un liquide clair dont la composition chimique, l'absence d'albumine, démontre en dépit de l'absence de crochet, la nature hydatique de la tumeur.

Suites opératoires. — Les résultats furent excellents :

1° L'atrophie musculaire disparaît avec l'anesthésie, l'hémiparésie, les contractures légères et l'exagération des réflexes. La nutrition des muscles serait évidemment gênée par la suppression de l'action cérébrale, ce qui démontre l'action trophique de l'écorce, sans qu'on puisse en déduire le trajet des voies suivies par l'influence trophique.

2° La reconstitution des fonctions des voies conductrices commença par celles du membre inférieur, seulement conprimées, puis elle se fit pour celles du membre supérieur et enfin pour celles du facial supérieur. Au moment de la récupération des fonctions motrices apparaît un tremblement intentionnel. En tout cas ce tremblement est de même nature que l'hémichorée et l'hémiathétose post-hémiplégique.

3° Tandis que le retour des mouvements ordinaires fut total et rapide, celui de l'écriture, celui du jeu des instruments sont demeurés impossibles. L'auteur pense que celal est dû à la complexité des mouvements adoptés, dont la

restauration incomplète de l'écorce ne permet pas l'exécution.

4° Pendant la phase d'accroissement du kyste, le malade avait eu quatre ou cinq accès d'hémiépilepsie. Peu après l'opération, il eut une attaque d'épilepsie, et un mois après, apparut une forme mixte d'épilepsie intéressant la face et le bras. L'auteur incrimine les adhérences de l'écorce avec les téguments du crâne et le défaut de protection du cerveau, d'autre part la traction cicatricielle déterminée par la lacune cérébrale vidée de son liquide.

12. — Kyste hydatique du cerveau. Trépanation. Par Parry Davenport (*Australasian med. Gazette*, 1892)

Garçon de 15 ans, atteint d'un kyste hydatique de l'hémisphère droit, datant de huit mois.

Opération. — Rabattement d'un lambeau semi-lunaire et ablation d'une rondelle sur la partie supérieure du sillon de Rolando ; incision de la dure-mère saillante ; l'enfoncement d'un trocart donne du liquide clair, et l'agrandissement de l'orifice avec une pince dilatatrice montre et permet d'enlever une paroi de kyste collabé ; symptômes de collapsus ; la poche est saupoudrée d'iodoforme. Pansement iodoformé.

Résultats. — Plaie guérie par première intention; le troisième jour, petite hernie du cerveau, qui disparaît le quinzième ; le dix-neuvième jour, la température s'éleva, *mort subite* le vingtième jour.

Le kyste occupait le centre de l'hémisphère droit, l'ouverture était au niveau de la frontale ascendante, très amincie, ainsi que la pariétale ascendante ; la cavité était en partie remplie de liquide cérébro-spinal, contenant des débris de tissu cérébral ramolli.

13. — Kyste hydatique du cerveau. Trépanation. Guérison par Sacré. Cité par le Dr Rouffart dans son rapport semestriel du service de M. le professeur Sacré.

Journ. de méd. et de chir. pratiq. de Bruxelles, 1890, p. 738.

Epilepsie du bras droit, difficulté de la parole.
Impossibilité de marcher.

Diagnostic. — Kyste cérébral.
Traitement médical puis le 9 mars 1890, trépanation.
Ouverture et drainage du kyste.
Le résultat opératoire est parfait.

Cysticerques du cerveau. Guérison par Tietze (*Centralblatt f. Chir.*, 1893).

Homme adulte. Il y a 18 ans traumatisme du côté gauche du crâne. Depuis plusieurs années, crises d'épilepsie corticale, suivies de parésie du bras droit, d'abord intermittente, puis permanente, d'aphasie motrice et enfin de paralysie faciale.

Opération. — Lambeau ostéo-cutané. On trouve *deux cysticerques*, l'un enfoncé jusque dans le tissu sous-cortical de la partie moyenne de la circonvolution préfrontale, l'autre comprimant superficiellement son tiers inférieur ; fermeture complète de la plaie.

Resultat. — Passagèrement hébétude, disphasie complète, avec paralysie du bras droit; puis guérison de ces accidents et diminution considérable du nombre de crises.

15. — Hydatide du cerveau. Trépanation. Mort quatre jours après par J. C. Verco (*Intern. med. Cong. of Australia*, 1889, p. 377).

P. B..., 10 ans 11 mois, garçon. Vu par moi la première fois le 17 novembre 1888.

Antécédents personnels. — Depuis son enfance a toujours eu crâne anormalem ent développé. Rien de particulier perçu où il y a cinq mois époque où il commença à se plaindre de céphalée.

Le mal augmenta graduellement, sans siège défini, toutefois surtout à droite. Depuis trois semaines a eu trois attaques.

Les vomissements n'ont pas été fréquents. L'appétit est bon. Incontinence d'urine.

Actuellement névrite optique double; pas de déviation de l'axe oculaire. Pupilles également contractées.

30 novembre. — Trépanation. Mise à nu de la partie du crâne qui fait saillie. Ablation d'un morceau d'os avec un

trépan de un pouce. La dure-mère fait saillie, bien tendue, élastique. Ponction dans la substance cérébrale, qui ramène un liquide trouble contenant de l'albumine. Le point de la ponction fut élargi et l'on put pénétrer dans une cavité énorme qui fut évacuée.

A la suite de l'opération l'enfant est dans le collapsus et la mort survient quatre jours après l'opération.

L'autopsie montre un kyste hydatique dans le lobe droit du cerveau ayant de 4 pouces 1/2 à 5 de diamètre.

16. — Kyste hydatique du cerveau. Trépanation par Verco (*Tr. of international medical congress of Australia*, 1889).

Garçon de 10 ans. Kyste hydatique du lobe fronta droit.

Opération. — Ether. Résection dans la région temporale droite de l'os légèrement proéminent; la dure-mère fait saillie. Incision. Une canule aspiratrice pénètre dans une cavité; écoulement de liquide séreux, qui brusquement s'arrête ; une pince est introduite le long de la canule et le trajet dilaté en l'ouvrant ; le doigt pénètre dans une énorme cavité renfermant des kystes non rompus ; le liquide fut évacué en penchant la tête, et les petits kystes par une irrigation faite dans la cavité mère à l'aide d'un cathéter ; enfin la paroi de la poche principale se présenta à l'orifice ; elle put être extraite à son tour : elle pouvait contenir 16 onces de liquide ; le tissu cérébral qui recouvrait la paroi superficielle de la cavité ne s'affaissait pas, sans doute

par suite d'adhérences secondaires; drains dans la poche incision du lambeau à son centre pour lui donner passage. Pansement iodoformé.

Suites. — Le tube sort du kyste et vient se placer sous le crâne; la cavité était presque comblée par l'œdème cérébral; un drain plus petit est placé, puis définitivement enlevé au bout de deux jours.

Mort.

17. — Autre observation. Kyste hydatique par Verco.

Garçon de 9 ans. Depuis deux ans, perte de forces du bras droit, puis de la jambe droite; légère paralysie faciale droite; tête très grosse; saillie manifeste du crâne à gauche, commençant tout près de la suture sagittale, s'étendant jusqu'à un point au-dessus de l'oreille et venant se perdre 1 pouce 1/2 en avant et au-dessus de l'angle gauche du frontal; le point le plus saillant se trouve à 3 pouces 3/4 au-dessus du méat; kyste hydatique.

Opération. — Couronne du trépan 4 pouces au-dessus du méat, incision de dure-mère; une ponction dans le cerveau donne du liquide clair; la poche du kyste fut facilement enlevée avec des pinces, il n'y avait pas de vésicules filles, mais une multitude de petits corps blancs, gros comme une tête d'épingle, difficilement extraits; il fallut retourner complètement la tête pour les faire sortir; c'étaient

des coques de scolex. Drains. Dure-mère suturée tout autour, rondelles replacées, etc.

Resultat. — Déviation conjuguée de la tête et des yeux à gauche, paralysie du bras droit; pas de connaissance; pansement mouillé de sérosité ; mort 9 heures après l'opération, accès 106° F. et pouls 220. Le doigt introduit dans la cavité cérébrale pénétrait jusqu'au ventricule; la cavité occupait la partie inférieure du lobe frontal; elle était limitée par une fine membrane adventice.

ANEVRYSME

UNE OBSERVATION

1. — Anévrysme de la carotide interne gauche dans le crâne, diagnostiqué pendant la vie, et guéri par la ligature de la carotide primitive gauche (Coë. *Assoc. med. Journ.*, 1855).

Femme de 55 ans, qui reçut dans une violente querelle plusieurs coups sur la tête. Cinq minutes après qu'elle fut revenue un peu de cette surexcitation, elle se plaignit à une voisine d'une sensation extraordinaire (bruit de battement et de bourdonnement dans la tête) qu'elle n'avait jamais éprouvée auparavant. Elle comparait ce bruit à celui d'une pompe à feu, qu'elle entendait plus distinctement dans l'oreille gauche que dans l'oreille droite. Depuis que ces symptômes s'étaient manifestés, elle n'avait pu rester couchée, elle était obligée de dormir assise, ses rêves étaient devenus très effrayants.

A l'examen on distinguait dans la région du cou un bruit anévrysmal très fort, isochrone avec le pouls. On l'entendait distinctement sur toute la surface de la tête, mais

plus fort sur l'os pétreux gauche. La compression de l'artère carotide primitive droite ne faisait pas cesser le bruit, tandis qu'il cessait immédiatement par la compression de l'artère carotide primitive gauche. Léger strabisme de l'œil gauche, acuite visuelle moins prononcée à gauche. L'ouïe n'était pas affectée.

M. Coë diagnostiqua un anévrysme de la carotide interne gauche à son entrée dans le sinus caverneux, immédiatement après son émergence de la portion pétrée de l'os temporal.

11 décembre 1851, Coë lia la carotide commune gauche.

Le bruit cessa tout d'un coup, mais un peu après un murmure doux et presque continu lui succéda. On le perçut en appliquant le stéthoscope immédiatement au-dessus de l'oreille gauche.

Le malade put garder la position horizontale, cinq heures après l'opération.

Le 13. — Elle n'entend plus aucun bruit dans la tête, même lorsqu'elle y prête toute son attention.

Le 15. — Elle a des rêves horribles, mais peut entendre distinctement les voitures qui passent dans la rue.

Le 18. — Bon sommeil. Pas de rêves effrayants. La ligature ne tomba que le trente-troisième jour.

16 février. — Il n'y a plus rien à l'œil gauche, cette femme sort guérie.

HÉMATOMES

HUIT OBSERVATIONS

1. — Ball. *Case of traumatic Aphasia successfully treated by trephining and removal. Dublin méd. Journal*, 1888.

Homme, 26 ans, entré à l'hôpital le 1er septembre 1887, dix jours après coup de canif dans la tempe; depuis, grande difficulté à trouver les noms propres, ne paraît pas comprendre ce qu'on lui dit, ne peut lire ou écrire sans difficulté.

Petite croûte au niveau de l'écaille du temporal gauche, au-dessous, cicatrice s'étendant sans doute profondément à travers temporal, mais recouvrant une plaie tout à fait guérie; pas de paralysie des muscles volontaires. Quatre jours après, grande aggravation.

Opération. — Au-dessous d'un lambeau renfermant à son centre la cicatrice et contenant une portion du muscle temporal, on trouva une perforation de l'écaille temporale

répondant aux dimensions d'un canif ordinaire ; application d'une couronne de trépan contenant dans son centre la plaie osseuse, la rondelle put être détachée sans déchirer la dure-mère. Le canif avait pénétré celle-ci et le cerveau ; la plaie de la dure-mère fut agrandie, en quoi faisant, la branche postérieure de la méningée moyenne fut divisée et sa ligature fut difficile. Une pince à mors plats fut doucement introduite dans la plaie cérébrale et séparait ses bords lorsqu'il en surgit un caillot noirâtre progressivement refoulé par la pression intra-cérébrale. Quelques autres fragments de caillot furent enlevés avec la pince et un courant de bichlorure faible injecté avec une seringue. Un tube à drainage fut introduit, le lambeau rabattu et fixé par des sutures profondes. Le soir même l'opéré parlait beaucoup mieux ; le lendemain il était redevenu plus aphasique et l'on trouva le drain bouché par des caillots qui furent enlevés. L'amélioration alors recommença et fut depuis ininterrompue.

2. — Hématome suite de traumatisme. Guérison par Mac-Ewe (*Lancet*, mai 1885).

Monoplégie brachiale, spasmes, lésion diagnostiquée dans la moitié supérieure de la frontale ascendante, sang infiltré dans la substance du cerveau, caillots.

Ablation de ces caillots, réimplantation des os, guérison rapide et complète. La cause était un traumatisme remontant à 6 mois (1883).

3. — Mynter. Trépanation pour hémorrhagie subdurale avec aphasie et parésie droite. Guérison. *Buffalo Med. and Surg. J.* 1893-1894, p. 533.

Homme, 25 ans, entré à l'hôpital 13 décembre 1893.

Douze jours auparavant, dans une rixe, reçut un coup de poing sur le côté droit de la tête ; il fut renversé et le côté gauche de la tête frappa contre le mur. Il put se rendre chez lui.

Il présentait des ecchymoses sur la face et les yeux et se plaignait de douleurs occipitales.

Aucun autre symptôme jusqu'à son entrée à l'hôpital. A ce moment, attaque épileptiforme avec mouvements convulsifs de la face et du bras droit; quelques minutes plus tard, deuxième accès reproduisant les mêmes accidents.

Examen. — Parésie droite de la face. Mouvements cloniques dans le bras droit et la main droite. Langue déviée à gauche. Contraction de la pupille gauche. Sensibilité conservée au bras et à la jambe. Anesthésie de la face. Parésie du bras droit et de la jambe droite. Aphasie complète. Température normale.

Amélioration le lendemain. Le bras et la jambe du côté droit peuvent être soulevés, mais avec difficulté.

Agitation. Insomnie.

Diagnostic. — Hématome intra ou extra dural au niveau

du centre du langage, s'étendant au-dessus et englobant le centre moteur gauche.

Opération. — Incision courbe depuis le bord inféro-externe du frontal jusqu'au-dessous de l'oreille. Les grandes ailes du sphénoïde et le temporal furent découverts. Trépanation, ablation d'une rondelle osseuse de quatre pouces de diamètre au niveau du centre de Broca.

Dure-mère bleuâtre, pas de pulsations du cerveau. Ponction qui retira un sang noirâtre, puis la dure-mère incisée, on vit un large caillot mesurant à peu près 5 centimètres carrés sur un quart de centimètre d'épaisseur; il était adhérent et fut enlevé avec difficulté avec la curette. Le cerveau se mit à battre pleinement, il paraissait déprimé.

Application d'un drain, puis pansement. Suites bonnes, guérison par première intention. Au bout de deux jours, le malade pouvait dire oui et non et compter jusqu'à quatre. Au bout de quatre jours, disparition de l'aphasie; la prononciation de certains mots demeurait encore difficile. Au bout de huit jours, la parésie de la jambe et du bras avait disparu. Le malade quitta l'hôpital au bout de quatre semaines.

4. — Riegner (*Deutsche med Wochenschr.* XIX, Berlin, 1893).

Garçon, 7 ans 1/2. Tombé le 1er octobre 1891 d'un premier étage sur le pavé. Alors perte de connaissance, pouls ra-

lenti. Enorme hématome au niveau de la tempe gauche ; un plus petit sur la cuisse droite.

Parésie prononcée de la moitié droite du corps. Convulsions épileptiformes du côté droit. Etranglement papillaire prononcé. Aphasie complète, connaissance revenue.

Diagnostic. — Epanchement local intra-crânien.

Le sixième jour, on fit la trépanation. Rien entre la dure-mère et l'os. Incision cruciale, et issue de sang liquide et coagulé mêlé de détritus de substance cérébrale. Tamponnement et sutures partielles.

Suites normales, sans fièvre. Disparition de l'étranglement papillaire. Retour de la connaissance. Enfant vif et gai. Les convulsions de la moitié droite cessèrent aussitôt après l'opération pour ne plus reparaître.

Quatorze jours après l'opération, il peut se lever et jouer. L'aphasie persistait seule. Au bout de trois semaines seulement, il put prononcer quelques syllabes. La faculté du langage revient peu à peu.

5. — Schneider (*Archiv für Klinische Chirurgie*, Bd. XXIV).

Jeune homme, 18 ans, reçut un coup de couteau dans la tempe gauche, et fut immédiatement paralysé de tout le côté droit du corps.

Quatre jours plus tard, il fut amené à l'hôpital, où on trouva une petite plaie, presque complètement guérie, au niveau de la troisième circonvolution frontale. Le blessé

avait sa connaissance, mais était incapable de prononcer un seul mot. Comme l'hémiplégie s'était progressivement accrue sans symptômes fébriles, Schneider l'attribua à l'accumulation du sang extravasé et opéra le neuvième jours après l'accident.

Il trépana au niveau de la blessure, ouvrit la dure-mère enleva un petit caillot, et lia la première branche de l'artère cérébrale moyenne à son entrée dans le cerveau ; sutures de la dure-mère et des parties molles, drain, pansement de Lister. Guérison par première intention. Le troisième jour, le patient commença à faire entendre des sons articulés, et au bout de quatre semaines, il parlait parfaitement. La paralysie du bras et de la jambe disparurent en huit jours, mais au bout de six mois, il y avait encore quelques traces de paralysie faciale.

6· — Stanley Boyd (*Transactions of the Clinical Society*, 1892).

J. L..., homme de 40 ans, tombe de cheval le 31 mars 1891. Il fut fort étourdi, mais put retourner chez lui où il se mit au lit; il eut alors des éblouissements, un gonflement du côté gauche du crâne, sans plaie, et des douleurs dans la tête pendant une quinzaine ; il put alors sortir et reprendre son travail. Le 18 juin, la céphalalgie reparut et la main gauche devint maladroite, le 22 juillet, il était hébété, hésitant, sa mémoire mauvaise; la main droite se paralysa tout à fait et la jambe droite devint faible. Puis l'hémiplégie s'aggrava peu à peu ; coma et fièvre.

Le 28 juin 1891. — Trépanation sur le centre gauche de

la face; en coupant la dure-mère on trouve un kyste qui donne à l'incision quatre onces de liquide clair. Drainage. Délire pendant neuf jours, puis amélioration progressive et le 15 août, départ de l'hôpital avec guérison complète qui persistait en mai 1892.

7. — Starr et Burney. Hémorrhagie intra-crânienne. Trépanation. Guérison (*Brain*, 1891).

Médecin de 40 ans, renversé de sa voiture, le 17 août 1891. Il fut légèrement étourdi. Dans la soirée, il eut du délire, puis de l'hébétude et pendant trois jours, resta dans un état demi-comateux. Le lendemain matin, on constata qu'il était hémiplégique total du côté droit et aphasique. Au bout d'une semaine, lorsqu'il reprit connaissance, on constata que l'aphasie était purement motrice, le blessé comprenant ce qu'on lui disait et lisant. L'hémiplégie était accompagnée d'une anesthésie incomplète, les membres paralysés sentant peu le toucher et la douleur, mais très vivement le chaud et le froid. Le patient reste dans cet état jusqu'en décembre. C'était un homme vigoureux, incapable de parler. Il comprenait les questions, et essayait d'y répondre par gestes ou en écrivant de la main gauche. Intelligence engourdie, caractère variable. Rien à l'ophtalmoscope. Hémiplégie droite partielle. Le malade ne pouvait tourner la tête à droite. Pupille gauche plus large que la droite. On pensa qu'il s'agissait d'un caillot superficiel comprimant la partie postérieure de la troisième frontale, et la frontale ascendante dans son tiers moyen.

13 décembre 1889. — Trépanation. Au-dessous de la pie-mère œdémateuse et décolorée se trouvait un caillot recouvrant la partie postérieure de la troisième frontale, puis enjambant en couche mince la frontale ascendante pour devenir très volumineux dans le sillon de Rolando. Au niveau du caillot le cerveau était jaunâtre et sans battements. Caillot enlacé avec des éponges. Drainage de la plaie ; au bout d'une semaine les drains furent enlevés, et au bout de trois semaines, la plaie était complètement guérie.

Depuis l'opération l'aphasie et la paralysie se sont progressivement améliorées, le soir même de l'opération le malade put dire oui et non. Il devint plus intelligent, moins émotionnable ; deux mois après, il marchait avec une canne. La faculté du langage revint lentement. Trois ans après, il exerce la médecine, mais il ne parle que par phrases courtes et écrit de la main gauche. La paralysie de la droite persiste, accompagnée d'une diminution marquée des sensibilités tactiles et douloureuses. Sens musculaire et thermoesthésie parfaits. Pupilles égales ; tête peut être tournée dans toutes les directions. Les mouvements au-dessous du poignet sont très faibles. Réflexes moins exagérés qu'avant l'opération.

8. — Kyste hématique du cerveau consécutif à un traumatisme. Trépanation. Guérison. Par Guldenarm et Winckler (Nederland. *Tidschrift voor Geneeskunde*, 25 juillet 1891, et *Revue d'Hayem*, t. 39, p. 227).

Jeune soldat de 26 ans, fait une chute de cheval sur la tête sans perdre connaissance, mais avec une forte contusion des téguments.

Céphalée consécutive des tremblements de la main. Bientôt marche incertaine et vision troublée. Au bout de cinq mois, il entend, voit mal et titube en marchant. Six mois plus tard aggravation : la mémoire a baissé, parésie oculaire, diplopie homonyme, sans névrite optique manifeste. Rétrécissement du champ visuel des deux côtés ; légère paralysie faciale gauche. De même, le bras et la jambe gauche sont paralysés complètement. Toute la moitié gauche du corps est hyperesthésiée. Il existe un point très douloureux au toucher, fixe, à deux centimètres de la suture sagittale.

Un an après le traumatisme, *trépanation* du crâne au point douloureux. La dure-mère incisée laisse voir un kyste sanguin de la grosseur d'une noisette. Tout autour indurations et adhérences de la dure-mère. Extirpation du caillot et pansement antiseptique. Le soir même le mouvement reparaît dans le bras gauche de la jambe correspondante. Les troubles oculaires disparaissent.

Guérison complète.

Je vais apprécier maintenant, d'une façon aussi brève que possible, les résultats de cette statistique :

Tumeurs du cerveau.

Trépanations curatives, 75. Sur ces 75 cas, *treize* sont morts *dans les quelques heures* qui ont suivi l'opération :

Une seule mort est dûe à l'infection ;

Huit malades sont morts de shock opératoire ; quatre étaient atteints de tumeurs diffuses, impossible à enlever complètement ;

Un opéré est mort *subitement* six jours après l'opération (on avait attendu six ans avant d'opérer).

Un malade est mort de gâtisme ;

Dans un autre cas, c'est l'hémorrhagie qu'il faut incriminer ;

Enfin un patient a succombé après avoir présenté un grand nombre de crises convulsives en quelques heures, et avec une paralysie complète du membre supérieur.

Sept morts sont constatées *à une époque plus éloignée de l'opération*, sans qu'on puisse apprécier nettement les résultats de l'intervention.

Dans deux cas, la trépanation avait été pratiquée pour tubercule cérébral, et fut suivie de méningite tuberculeuse un et deux mois après l'opération.

Dans quatre autres cas, les malades moururent d'infection (méningo ncéphalite, hernie cérébrale etc . . .).

Dans un cas, il y eut mort subite au bout de deux mois.

Dans *deux observations*, les renseignements sont insuffisants, pour qu'on puisse en tirer quelques conclusions.

Sur les *553* trépanations curatives dont il nous reste à apprécier les résultats :

27 ont été suivies de *guérison*;

26 ont été suivies *d'amélioration*.

Dans cette dernière catégorie de faits, il importe de distinguer :

1° Les cas améliorés suivis trop peu de temps pour qu'on puisse les considérer comme guéris, soit parce que les observations ont été publiées trop tôt, soit parce que les chirurgiens ont perdu de vue leurs malades;

2° Les cas où l'amélioration n'est pas suffisante pour qu'on puisse prononcer le mot de guérison. Un malade d'Horsley, opéré il y a neuf ans, pour une large cicatrice kystique du cortex, vit encore mais dans un asile et atteint de temps à autre d'attaques convulsives. Un opéré de, Bramer et Carson vit disparaître les attaques convulsives mais sa paralysie persista; il mourut quatre ans après de tuberculose intestinale ;

3° Les cas où après une amélioration plus ou moins prolongée, il y a eu récidive. Témoin le cas signalé par Birdsall et Weir, dans lequel la paralysie des membres et *l'aphasie* furent notablement améliorés, l'état général devenant excellent, mais où la récidive, suivie de mort, survint trois ans après.

Pendant deux ans et demi un malade atteint de gliosarcôme, fut opéré trois fois. L'amélioration était telle que le malade réclama chaque intervention.

27 *Trépanations curatives ont été suivies de guérison.* — 27 sur 75 c'est assurément un résultat très encourageant en ce qui concerne la chirurgie des tumeurs cérébrales.

Parmi ces cas considérés comme guéris, je suis le premier à reconnaître, qu'il y en a eu un certain nombre, qui ont été opérés à une date déjà assez éloignée, et sur lesquels il serait intéressant de posséder des renseignements récents. Malheureusement ces recherches sont particulièrement difficiles, et je n'ai pu avoir de renseignements précis concernant les suites éloignées des trépanations que pour un petit nombre de cas. Je désire insister sur ce point spécial de la question qui me paraît très intéressant, et montre qu'en définitive les résultats ont été très remarquables. Dans un certain nombre de faits on a constaté la guérison absolue des opérés ; d'autres cas, dans lesquels des troubles légers avaient persisté, peuvent être considérés comme des faits très heureux, et classés en définitive parmi les guérisons.

Citons des exemples :

Horsley a opéré, il y a 7 ans, un homme qui à la suite d'un traumatisme était atteint d'une tumeur cicatricielle de 3 centimètres de longueur sur 2 centimètres de largeur, s'enfonçant dans la substance cérébrale. Il est aujourd'hui complètement guéri (juillet 1895). A la date du 11 septembre 1895, Carl Beck (de Chicago) m'écrivait qu'un malade opéré pour une tumeur kystique était absolument guéri, depuis le 23 avril 1894 ; un autre malade opéré pour sarcôme cérébral en 1893, se trouve dans un état

tellement satisfaisant, qu'il a pu reprendre son métier de tailleur.

Je dois encore à l'obligeance du Dr Horsley des renseignements précieux sur des malades opérés dans ses premières trépanations. L'un deux à la suite de traumatisme, présentait une masse connective pénétrant dans la substance cérébrale à 5 centimètres de profondeur sur un centimètre de largeur ; 8 ans après (Juillet 1895) le malade est guéri, il n'a plus qu'un accès de petit mal par an. Un trépané pour tubercule solitaire du cerveau n'a conservé qu'un peu de faiblesse du pouce; il est mort 7 ans 1/2 après l'opération de tuberculose généralisée. Il y a quatre ans, le Dr Poirier, trépanait pour un angiome sous-cortical du cerveau, un homme que j'ai eu l'occasion d'étudier il y a quelque temps à l'hôpital Necker (Octobre 1895). La céphalée a complètement disparu, la paralysie s'est notablement améliorée, le malade marche et assez vite, son bras gauche fonctionne assez bien pour pouvoir lui rendre de réels services. Il n'éprouve plus que de temps à autre de légères trémulations non douloureuses dans les doigts de la main gauche. Il est alerte et bien portant, et se considère comme « très heureux de son sort. » Il exerce sans difficulté son métier de concierge.

Albertoni et Brégassi ont opéré cinq ans après le début des accidents un malade, auquel ils pratiquèrent une arge ablation de substance cérébrale, malgré tout la paralysie a diminué progressivement, et il y a eu, fait très remarquable signalé également dans quelques autres observations, *une disparition complète de la névrite optique.*

En novembre 1890, M. Broca dans le service du professeur Terrier, opérait un jeune homme de 18 ans, dont l'état s'améliora progressivement dans la suite, et qui d'après les renseignements les plus récents (Août 1895) n'avait pas eu de crise convulsive depuis six mois.

Keen me parlait pendant son séjour à Londres (Juillet 1895) d'un fibro-lipôme opéré huit années auparavant, et complètement guéri.

Il me paraît inutile de multiplier les exemples, on trouvera dans la statistique à propos de chaque observation des renseignements aussi complets que j'ai pu me les procurer sur les résultats éloignés des trépanations, car c'est là le point qui intéresse vraiment le chirurgien. Or, je considère comme de véritables succès les cas où l'on voit la paralysie s'améliorer progressivement, la céphalée, les convulsions éleptiformes et parfois même la névrite optique disparaître, et la guérison se maintenir 7 et 8 ans après la trépanation.

Mais il faut tenir grand compte évidemment dans ces guérisons prolongées de la nature de la tumeur enlevée par l'opérateur.

Nous remarquerons que les résultats obtenus sont particutièrement favorables dans les cas où l'on s'est trouvé en présence de productions cicatricielles même volumineuses, connectives ou kystiques, suites de traumatisme. Il en est de même pour les kystes extirpés ou drainés ; pour les fibrômes ou sarcômes encapsulés, tumeurs généralement voisines du cortex et facilement énucléables.

Les résultats sont moins favorables lorsqu'il s'agit de tumeurs infiltrées, telles que certains gliômes et parfois

très vasculaires. Leur ablation est plus dangereuse, tant à cause de l'hémorrhagie que de l'impossibilité de les exciser entièrement sans ablation d'une grande quantité de tissu cérébral et shock consécutif.

Que devons-nous penser de l'extirpation des gommes et des tubercules?

Sur les 75 trépanations curatives, cinq seulement ont été pratiquées pour des gommes du cerveau. Dans un cas rapporté par Harrison la guérison a été obtenue. Chez un opéré de Mac-Ewen, atteint de paralysie, le patient pouvait remuer sa jambe au bout d'une semaine; et un mois plus tard il marchait convenablement. Au moment où l'observation a été publiée il pouvait faires de longues courses quoique sa démarche ait l'apparence de celle des hémiplégiques; car avant l'opération, il avait déjà de la contracture du membre. Dans le cas du professeur Ledentu, il y a eu une amélioration notable après l'opération, mais les renseignements ultérieurs font défaut.

Enfin deux fois, à la suite d'extirpation de tumeur syphilitique, on a eu à déplorer la mort du patient. Dans un cas, la mort est imputable au chirurgien; en effet, une amélioration sensible succéda à l'opération, mais le vingt-septième jour des accidents d'infection localisée avec hernie du cerveau emportèrent le malade.

Dans l'autre cas, le malade mourut de gâtisme à la suite de l'opération.

En somme les résultats obtenus par les trépanations pour tumeurs syphilitiques sont plutot encourageants.

Sur les 75 trépanations curatives, six ont été faites pour des tubercules du cerveau. Dans deux cas, la mort

est survenue quelques heures après l'opération par shock opératoire ; on ne peut tirer de ces faits aucune conclusion. Deux malades ont succombé quelques semaines après la trépanation à des accidents de méningite tuberculeuse. Deux autres ont guéri, mais l'un d'eux opéré par Horsley est mort, 7 ans 1/2 après sa trépanation, de tuberculose générale.

Je me tiens, en présence de ces résultats, aux conclusions que j'ai formulées à propos des indications opératoires dans les cas de tuberculose. Je crois qu'il faut opérer lorsque les symptômes sont ceux d'un tubercule isolé. Deux cas sur six prouvent que cette conduite est légitime. Toutefois, il ne faut pas oublier que les sujets sont, comme dans toutes les autres manifestations de la tuberculose, exposés à la méningite tuberculeuse, ou à l'infection tuberculeuse généralisée.

Il est un point, qui dans les faits précédents a pu paraître assez étonnant, c'est l'amélioration plusieurs fois signalée des accidents paralytiques à la suite de l'opération. Quelle interprétation pouvons-nous donner de ce phénomène ? Horsley m'en a donné l'explication suivante : Qu'on pratique, par exemple, l'ablation d'une tumeur localisée au niveau du centre du membre supérieur, et siégeant principalement dans la partie de ce centre qui préside aux mouvements du pouce ; si l'on a pu ne détruire que partiellement le centre du membre supérieur, les parties restantes suffiront pour suppléer aux parties qui manquent, et les mouvements du pouce reprendront peu à peu après l'opération.

Horsley, en effet, excitant chez un singe, auquel il avait

pratiqué, je suppose, l'extirpation du centre du pouce et des doigts, la partie qui restait du centre du membre supérieur, *a constaté qu'avec des courants très forts*, on déterminait encore des mouvements du pouce et des doigts, ce qui semble prouver que dans le centre du membre supérieur il y a un point qui préside spécialement aux mouvements des doigts et du pouce, et aussi d'autres foyers dont l'excitation plus forte détermine les mêmes effets. Mais Horsley insiste sur ce point à savoir : que les autres centres de la corticalité (celui du membre inférieur par exemple) ne peuvent suppléer aux fonctions du centre du membre supérieur.

Lorsque tout le centre du membre supérieur a été enlevé, la paralysie consécutive est irrémédiable.

Trépanations palliatives (47).

Au congrès de Berlin, Horsley faisant allusion à la trépanation palliative, disait : « On risque la mort par choc opératoire, d'autant plus que la tumeur est plus étendue et le sujet plus âgé, mais on n'en doit pas moins intervenir.

J'ai agi de la sorte sur un malade qui me fut apporté dans le coma, et qui put sortir de l'hôpital en marchant ; chez un autre pour lequel j'avais posé le diagnostic de tumeur du pédoncule cérébelleux moyen j'enlevai une moitié de l'occipital, puis plus tard l'autre moitié. Il a vé-

eu grandement amélioré pendant deux ans. J'ai fait six opérations de ce genre, sans aucun décès. C'est en me basant sur des faits analogues, et il y en a en assez grand nombre signalés dans la statistique, que j'ai admis la trépanation palliative; dans tous les cas où l'on voulait remédier aux symptômes généraux de compression, il est évident qu'un certain nombre de cas ont été suivis d'une amélioration suffisante pour engager le chirurgien à pratiquer la trépanation palliative; toutefois il faut bien savoir, et la statistique le prouve de la façon la plus claire, que les cas où la tumeur n'est pas découverte ou ne peut être enlevée, ont été souvent suivis de mort.

Tumeurs du cervelet.

Starr nous a donné la statistique suivante des tumeurs cérébelleuses opérées :

Sur 16 cas qu'il a pu rassembler :

11 trépanations palliatives :

9 fois, la tumeur ne fut pas trouvée.
2 fois, elle fut trouvée et ne put être enlevée.

5 trépanations curatives :

3 fois elle fut enlevée et le malade mourut.
2 fois elle fut enlevée et le malade *guérit.*

Ma statistique porte sur 23 cas, mais je ne suis pas aussi heureux que Starr, et sur ces 23 cas, je ne constate pas une seule guérison.

Dix-neuf fois la trépanation est restée exploratrice, soit que la tumeur n'ait pas été trouvée, soit qu'on ait eu affaire à une tumeur trop étendue. Dans bon nombre de cas, il y a eu amélioration des symptômes de compression jusqu'à la mort du malade. Chez un opéré d'Horsley, il y eut guérison des accidents pendant dix huit mois, par asthénie et mort.

Quatre fois il y eut ablation de la tumeur. Tous ces cas ont été suivis de mort. Chez deux opérés il s'agissait de tubercule; cette variété de tumeur est en effet très fréquente dans le cervelet ; l'un deux (de Mac Ewen) présenta une amélioration de tous les symptômes pendant six mois; puis il y eut récidive et mort le neuvième mois.

On le voit, pour l'instant, le pronostic est très sombre. Peut-être avec une technique opératoire mieux réglée, avec la méthode des opérations en deux temps, pourra-t-on obtenir de meilleurs résultats; c'est ce que l'avenir nous apprendra.

Tumeurs hydatiques et cysticerques.

Sur les 17 observations publiées, une seule fois on s'est trouvé en présence d'un kyste hydatique du cervelet ; neuf cas ont été suivis de mort ; le plus souvent le dénouement est survenu quelques heures après l'opération

il ne faut pas oublier que souvent le kyste hydatique communique avec les ventricules et que l'ouverture ventriculaire est une complication des plus redoutables.

Sept fois une grande amélioration ou même la guérison complète ont été obtenues.

Dans un cas les suites éloignées de l'opération ne sont pas connues.

Tumeurs anévrysmales.

Je n'ai pu rapporter ici qu'une observation de tumeur anévrysmale opérée. Elle remonte à 1856; on pratiqua la ligature de la carotide primitive et la guérison fut obtenue. Dans mes recherches bibliographiques, j'ai vu qu'en 1841 la ligature de la carotide primitive avait été pratiquée par Dudley pour une tumeur anévrysmale ; mais il m'a été impossible de trouver le journal de Philadelphie où se trouve rapportée l'observation, et de savoir le résultat de l'opération.

Hématômes.

Les hématômes consécutifs à des traumatismes et jouant le rôle de tumeurs liquides (j'ai laissé systématiquement de côté les hématômes succédant à des lésions vasculaires d'ordre médical) ont donné des résultats très heureux, puisque sur 8 cas rapportés, on constate 8 guérisons.

CONCLUSIONS

1° Le diagnostic de localisation joue un rôle capital dans la chirurgie des tumeurs cérébrales. Il y a dans cette voie de nombreux progrès à accomplir. Nous avons longuement insisté sur les erreurs rendues possibles par les phénomènes à distance, dont il faut tenir si grand compte dans les affections du système nerveux ;

2° Le chirurgien a non seulement le droit, mais le devoir d'intervenir ;

3° Il peut intervenir palliativement, et remédier dans certains cas d'une façon remarquable aux symptômes généraux de compression si redoutables pour les malades ;

4° Il peut intervenir d'une façon curative ; et les statistiques prouvent qu'il peut obtenir de très beaux résultats ;

5° Dans tous les cas, il interviendra le plus tôt possible et suivra la méthode des opérations en deux temps.

BIBLIOGRAPHIE

ALBERT. — Trépanation palliative dans les cas de tumeur cérébrale (Wiener médicin. Wochenschrift, 1895. Nos 1, 3, 5).

ALBERTONI et BRIGATTI. — Gliôme de la région rolandique. Trépanation. Guérison (Rivista sperimentale di frenatria, 1893, et Archives italiennes de biologie, 1893).

ALDIBERT (Toulouse). — Tumeur cérébrale. Trépanation exploratrice. Revue de chirurgie, 1895.

ANDERSON, BUCHANAN et COATS. — Un cas de tumeur, cérébrale. Trépanation (British méd. J., 1891, T. I).

ANDRY. — Cancer de la glande pituitaire (Lyon médical, 1888).

D'ASTRO. — Tumeurs du cervelet chez l'enfant (Revue des maladies de l'enfance, 1894).

AUVRAY (A). — Tumeur du plexus choroïde du 4e ventricule (Bulletin de la Société anatomique) 1895.

BARTHOLOSO. — Anévrysme des artères de la base du cerveau. (American J. méd. Sc. Philadelphie, 1872).

BECK CARL (Chicago). — Trépanations pour tumeurs cérébrales. Communications inédites.

Becvor et Ballanie.— Tumeur sous-corticale. Opération (British méd. J., 1895).

Bergmann. — Sur quelques progrès en chirurgie cérébrale (Berliner Klin. Woch, 1895).

Bernhardt et Beck. — Contribution à la pathologie et à la chirurgie du cerveau (Beïtrage f. kl. Chirurg., 1894). Statistique sur les cas opérés de tumeur cérébrale.

Bernheim. — Troubles d'équilibration dans deux cas de tumeurs du lobe pariétal (Revue médicale de l'Est, Nancy, 1887).

— Étude clinique des tumeurs du cervelet (Revue médicale de l'Est, Nancy).

Bramann. — Sur l'extirpation des tumeurs cérébrales (Deut. Zeits. f. chirurg., 1892).

Brissaud. — Articles Tumeurs cérébrales. Traité de médecine.

Broca et Sebileau. — Intervention chirurgicale pour les maladies cérébrales (Gazette des hôpitaux, 1888).

Broca. — Drainage d'un kyste cérébral (Congrès de chirurgie, 1891).

Bruckner.— Tumeur du cervelet (Jahrbuch f. Kinderheilkunde, 1894),

Brun. — Tumeurs cérébrales et traitement opératoire (Neurol. Centralblatt, 1893).

— Diagnostic différentiel entre les tumeurs des tubercules quadrijumeaux et celles du cervelet (Archiv. für Psychiatrie, 1894).

Bull. — Tumeur cérébelleuse, 1885.

Cabadé. — Tumeur cérebrale simulant la méningite tuberculeuse (Revue des maladies de l'enfance, 1886).

Camescasse. — Tumeur du cervelet (Société anatomique, 1886).

Cassaet. — Observation de gomme cérébrale (Archives cliniques de Bordeaux, septembre 1895).

Caussade. — Tumeur du cervelet (Société anatomique, 1889).

— Tubercule du mésocéphale (Société anatomique, 1889).

Championnière Lucas. — Communication au Congrès de Rome. Revue sur 64 cas de trépanation. Journal Médecine et Chirurgie pratique, 1894.

Chipault. — Chirurgie opératoire du système nerveux, 1894.

(Un grand nombre des observations de ma statistique ont été prises dans la statistique de l'auteur).

Chisolm (Sydney). — Congrès médical d'Australie, 1892,

Clado. — Topographie crânio-cérébrale (Association française de chirurgie, 1893).

Dano. — Sarcôme du troisième ventricule et du corps opto-strié (J. of nervous and mental Diseases, 1892).

Darier. — Article tumeurs cérébrales. Traité de médecine de Debove et Achard.

— Tubercule cérébral. Progrès médical, 1886.

Decressac. — Chirurgie du cerveau. Thèse Paris, 1890.

Déjerine et Vialet. — Les centres cérébraux de la vision, 1893.

Delagenière. — Étude des méthodes modernes de trépanation du crâne. Gazette des hôpitaux, 1889.

DOYEN. — Kyste séreux du cerveau. Trépanation. Guérison. Congrès de chirurgie, 1891.

— Communication au Congrès Français de Chirurgie, 1895.

DUCAMP. — Kyste hydatique du cerveau. Progrès médical 1891.

DUDLEY. — Un cas d'anévrysme cérébral traité par la ligature de la carotide primitive (Trinity college Physicians. Philadelphie 1841).

ESKRIDGE. — Tumeur du cerveau simulant une lésion vasculaire (The médical News, 1894).

FITZ PATRICK. — Tumeur hydatique. Trépanation (Australasian méd. Gazette, 1893).

GALANTONI. — Gliosarcôme du cervelet (Giornale intern. delle Sc. méd., 1893).

GÉRARD-MARCHANT. — Tumeurs cérébrales. Traité de chirurgie.

GIESE. — Contribution à la statistique des tumeurs du corps calleux (Archiv für Psychiatrie, 1893).

GOUGUENHEIM. — Tumeurs anévrysmales du cerveau (Th de Paris, 1866).

GRAHAM. — Tumeur hydatique. Trépanation (British médical J., 1892).

GRASSET. — Maladies du système nerveux, 1894.

GUARY. — Essai sur les conditions de l'intervention chirurgicale dans les tumeurs intra-crâniennes. Thèse Paris, 1886.

HIRSCHBERG. — Troubles de la vision dans les tumeurs cérébrales (Neurologisches Centralblatt, 1891).

HORSLEY. — Revue sur 10 cas de tumeurs cérébrales (Progrès médical, 1887).

HORSLEY. — Traitement des tumeurs cérébrales (Congrès annuel de la British Médical Association. Newcastle, 1893).

HORSLEY. — Diagnostic différentiel des tumeurs cérébrales (The clinical Journal, 13 février 1895).

ILBERG. — Une gomme dans la région des tubercules quadrijumeaux (Archiv. für Psychiatrie, 1894).

JABOULAY. — Statistique de tumeurs cérébrales (Archives provinciales de Chirurgie, 1893).

KAPPELER. — Extirpation d'un endothéliome du sillon de Rolando (Deutsche Zeitschrift für Chirurgie, 1895, T. XL).

KNAPP. — Tumeur du cervelet. Trépanation exploratrice (J. of nervous and mental Diseases, 1892).

KOCHER. — Drainage du cerveau pour porencéphalie traumatique (Deutsche Zeit. f. Chir., 1893).

LANNELONGUE. — Kystes dermoïdes intra-crâniens (Archives de Physiologie, 1889).

LEDENTU. — Observation inédite de gomme cérébrale.

LLOBET. — Revue de Chirurgie, 1892.

LYOT. — Chirurgie du cerveau (Médecine moderne, Paris, 1890).

MAC EWEN. — (Lancet, 1885).

MACÉ. — Tumeur cérébrale chez une femme enceinte (Bulletins de la Société Anatomique, 1894).

MARET. — De l'ablation des tumeurs de la zône motrice du cerveau (Thèse Paris 1890).

MASSE. — Chirurgie des ventricules cérébraux (J. Soc. Médecine de Bordeaux, 1894).

MAYET. — Tumeur du plexus choroïde du quatrième ventricule (Lyon médical, 1886).

— Kyste du cervelet. Lyon médical, 1886.

Meyer. — Un cas de tumeur cérébrale (Charité Annalen, 1889).

Mongour. — Tumeur du cervelet (Journal médecine de Bordeaux, 1894).

Mya et Codivilla. — Contribution au diagnostic et au traitement du kyste hydatique (Il Policlino, 1er mars 1894).

Panas. — Traité des maladies des yeux, 1894.

Pasquale de Michele. — Gliosarcôme du cervelet (Annali di neurologia, 1891).

Péan. — Epilepsie partielle produite par une tumeur. Trépanation. Académie de médecine, 1889.

Peytavy. — Contribution à l'étude des tumeurs cérébrales. Thèse Paris, 1893.

Pic. — Tumeurs cérébrales avec hémianopsie. Province médicale. Lyon, 1894.

Piggliani. — Tumeur de la région rolandique sans phénomènes paralytiques (Arch. ital. di clin. méd., 1893).

Pizzini. — Tumeur du cervelet (Gaz. méd. di Torino, 1893).

Poirier. — Anatomie médico-chirurgicale, 1893.

— Topographie crânio-encéphalique.

— Observation inédite.

Preston. — Tumeurs du cervelet (The journal of nervous and mental Diseases, 1892).

Putnou. — Trois cas de tumeurs cérébrales (Boston méd. and chir. J., 1890).

Rayet. — Tubercule cérébral du lobe frontal. Trépanation (Lyon médical, 1891).

RAYMOND. — Etiologie et traitement de l'épilepsie bravais-jacksonnienne (Revue de thérapeutique et de pharmacologie, juillet 1895).

RÉMOND et BAUBY. — Tumeur cérébrale. Trépanation (Archives provinciales de chirurgie, 1894).

REYNIER. — Gliome cérébral. Trépanation. Congrès chirurgie, 1891.

RIEGNER. — Trépanation pour épanchement sanguin sous dure-mérien (Deutsche med. Wochenschr. Berlin, 1893.

ROCHON-DUVIGNEAUD. — Archives d'ophtalmologie, juillet 1895.

SCHWARTZ. — Tumeur cérébrale. Trépanation en deux temps. Revue de chirurgie, 1895.

SIGUIER. — Epilepsie Bravais-Jacksonnienne (Th. Paris, 1895).

STARR. — Chirurgie de l'encéphale, (Traduction Chipault. 1895).

TERRIER. — Traitement chirurgical des tumeurs cérébrales (Gazette hebdomadaire, 1894).

— Observation inédite de tumeur du cervelet.

VERCO. — Tumeurs hydatiques. Trépanations (The Australasian med. Journal. Congrès, 15 octobre 1892).

VIGNOL. — Diagnostic des tumeurs du cervelet (Archives de médecine militaire, mai 1894).

WEINLAND ERNST. — Sur une tumeur de la région des tubercules quadrijumeaux, des rapports de leur moitié postérieure avec les organes de l'audition (Archiv für Psychiatrie, 1894).

ZENNER. — Observation de tumeur de la glande pinéale (The Alienist and Neurologist, 1892).

ZENNER. — Cysticerques du cerveau (El Progresso médic. Chili, 1894).

Remarque. — Cette thèse était à l'impression au moment où a paru le récent article de M. Broca sur les trépanations palliatives en cas de tumeurs cérébrales.

TABLE DES MATIÈRES

Avant-propos.....
Historique..... 12
Anatomie pathologique..... 19
Localisations cérébrales..... 58
Symptômes et diagnostic des tumeurs cérébrales..... 74
Diagnostic..... 121
Indications opératoires..... 143
Manuel opératoire..... 164
Statistique..... 244
Tumeurs du cerveau. Trépanations curatives..... 246
Tumeurs du cerveau. Trépanations palliatives..... 354
Tumeurs du cervelet. Trépanations curatives..... 392
Tumeurs du cervelet. Trépanations palliatives..... 398
Tumeurs hydatiques et cysticerques..... 420
Anévrysme..... 436
Hématomes..... 438
Conclusions..... 458
Bibliographie..... 459

H. Jouve, imprimeur de la Faculté de médecine, 15, rue Racine, Paris

COLUMBIA UNIVERSITY

This book is due on the date indicated below, or at the expiration of a definite period after the date of borrowing, as provided by the rules of the Library or by special arrangement with the Librarian in charge.

DATE BORROWED	DATE DUE	DATE BORROWED	DATE DUE
C28(638)M60			